

2020-09-30

Manejo de detrito con hápticas tóricas en un lente escleral, para un paciente con queratotomía radial

Manuel Sánchez-Pérez

Hospital General de México, m.sanper@hotmail.com

Sandra Paola Partido-Echeverría

Universidad Nacional Autónoma de México, sandra.partido94@gmail.com

Follow this and additional works at: <https://ciencia.lasalle.edu.co/svo>



Part of the [Eye Diseases Commons](#), [Optometry Commons](#), [Other Analytical, Diagnostic and Therapeutic Techniques and Equipment Commons](#), and the [Vision Science Commons](#)

Citación recomendada

Sánchez-Pérez M y Partido-Echeverría SP. Manejo de detrito con hápticas tóricas en un lente escleral, para un paciente con queratotomía radial. *Cienc Tecnol Salud Vis Ocul.* 2020;(1): 59-66. doi: <https://doi.org/10.19052/sv.vol18.iss1.6>

This Artículo de Investigación is brought to you for free and open access by the Revistas científicas at Ciencia Unisalle. It has been accepted for inclusion in *Ciencia y Tecnología para la Salud Visual y Ocular* by an authorized editor of Ciencia Unisalle. For more information, please contact ciencia@lasalle.edu.co.

Manejo de detrito con hápticas tóricas en un lente escleral para un paciente con queratotomía radial*

Debris Management with Toric Haptics in a Scleral Lens for a Radial Keratotomy Patient

MANUEL SÁNCHEZ-PÉREZ**

SANDRA PAOLA PARTIDO-ECHEVERRÍA***

Recibido: 8 de junio de 2020. Aprobado: 9 de agosto de 2020. Versión Online First: 28 de agosto de 2020.
Publicación final: 1 de agosto de 2020


RESUMEN


En la actualidad, una de las mejores maneras para rehabilitar visualmente a pacientes con importantes irregularidades corneales es con los lentes de contacto esclerales. No obstante, con ellos también se han presentado diversas complicaciones como la presencia de detrito entre el lente y la córnea. En el presente artículo se presenta un caso en el cual se dio este fenómeno y a través de ese se describirá su manejo mediante la modificación de la zona háptica, pruebas optométricas realizadas y el respectivo seguimiento. Se presenta el caso de una mujer de 53 años, posoperada de queratotomía radial por miopía alta; no tiene antecedentes de enfermedades crónico-degenerativas, pero sí un diagnóstico actual de astigmatismo hipermetrópico compuesto en ambos ojos. La mujer acude a consulta con el fin de buscar una alternativa al lente aéreo, que le brinde comodidad y calidad visual. Se le ofrece una adaptación de lente de contacto escleral, de modo que se genera una mejoría de la calidad y agudeza visual; al cabo de unas horas de uso presentaba detrito. Buscando el origen de estos, se detecta un leve levantamiento del borde superior de la lente, el cual corregimos dándole toricidad, con lo que se logró un sellado adecuado en todos los sectores eliminando la presencia de los desechos.

Palabras clave: lente de contacto escleral, cirugía refractiva, rehabilitación visual, hápticas tóricas

*Estudio de caso.

**Manuel Sánchez Pérez, Licenciado en Optometría Hospital General de México, egresado del Instituto Politécnico Nacional.

✉ m.sanper@hotmail.com  <https://orcid.org/0000-0002-3895-0250>

***Pasante de la Licenciatura de Optometría, egresada de la Facultad de Estudios Superiores Iztacala, Universidad Nacional Autónoma de México. ✉ sandra.partido94@gmail.com  <https://orcid.org/0000-0002-1712-2691>

Cómo citar este artículo: Sánchez-Pérez M, Partido-Echeverría M. Manejo de detrito con hápticas tóricas en un lente escleral para un paciente con queratotomía radial. *Cienc Tecnol Salud Vis Ocul.* 2020;18(1):59-66. <https://doi.org/10.19052/sv.vol18.iss1.6>



ABSTRACT

Nowadays one of the best ways to visually rehabilitate patients with significant corneal irregularities is scleral contact lenses. However, these lenses also bring about complications such as the presence of debris between the lens and the cornea. This paper is a case study of this phenomenon. It describes the condition management by modifying the haptic zone, doing optometric tests, and follow-up. This case is about a 53-years old woman who underwent a radial keratotomy due to a high myopia. She had no history of any chronic-degenerative disease, but she has a current diagnosis of compound hyperopic astigmatism in both eyes. The woman goes to the doctor looking for an alternative to the air lens, which will provide her a visual quality and comfort. She is offered an adaptation of the scleral contact lens in order to improve her visual acuity and quality. After some hours using this solution, there is some debris. After checking the eye for a possible cause, they found that the lens upper edge was mildly lifted. It was fixed with toric haptics and it provided a thorough sealing and removed the debris.

Keywords: scleral contact lens, refractory surgery, visual rehabilitation, toric haptics

INTRODUCCIÓN

Muchos individuos con miopía expresan su descontento con los métodos tradicionales de corrección óptica, pues están interesados en una mejoría permanente de su defecto visual, sin tener que usar gafas o lentes de contacto (1).

La queratotomía radial (QR) es una técnica de cirugía incisional que, mediante incisiones corneales radiales, pretende debilitar la periferia corneal de forma controlable. A través de dicho método, esta se abomba bajo el influjo de la presión intraocular y hace que su centro se aplane proporcionalmente, lo que reduce su convexidad (por tanto, su poder dióptrico) y simultáneamente el eje anteroposterior del ojo. Sin embargo, las incisiones realizadas por procedimientos mecánicos conducen a una desorganización tisular que se traduce en una lenta cicatrización y en complicaciones posoperatorias tardías significativas.

En los años sesenta y setenta, el oftalmólogo ruso Fyodorov empleó estas incisiones en la córnea anterior y estableció que el diámetro de la zona óptica central estaba relacionado inversamente con el grado de corrección refractiva, de manera que una zona central de menor tamaño lograba una mayor corrección de la miopía. En 1994, el estudio PERK (evaluación prospectiva de la queratotomía radial), realizado por Waring y McDonnell, mostró que 43 % de ojos con cirugía incisional desarrollaron hipermetropía de

una dioptría o más, gradualmente, entre 6 meses y 10 años después de la cirugía, debido a que la debilidad ocasionada por las incisiones en la capa estromal causa el aplamamiento de la córnea. Otra de las complicaciones que se presentaron fue la fluctuación diurna de la visión, que ocurría porque la córnea era más plana al despertar y aumentaba su curvatura progresivamente con el paso de las horas. Esto ocurre por la presencia del edema local de las incisiones con los párpados cerrados durante el sueño (2,3).

En la clínica, la experiencia de los optómetras con este tipo de pacientes es que, aunque estos presentan buena agudeza visual, se sienten insatisfechos por síntomas como fluctuaciones en la visión, disminución de la sensibilidad del contraste, glare (deslumbramiento) y diplopía monocular, que por lo general son difíciles de definir y cuantificar (3).

Con la evolución de la cirugía refractiva corneal y el desarrollo tecnológico en el equipamiento utilizado en oftalmología, se ha producido un incremento en el diagnóstico de las afecciones oftalmológicas, como el queratocono y otras alteraciones de la superficie corneal (4).

Los lentes esclerales se han utilizado comúnmente para la rehabilitación visual de pacientes con córneas irregulares, después de queratotomía radial o queratomileusis in situ asistida por láser; sin embargo, también se notifican pacientes con queratectasia, síndrome de ojo seco y neuralgia

corneal. Los resultados visuales y las tasas de éxito de uso son altos en estos informes (5,6).

La llegada de alta permeabilidad al oxígeno (Dk) de materiales rígidos en lentes de contacto ha reducido las complicaciones relacionadas con la hipoxia al usar lentes de contacto esclerales. El lente de contacto escleral (LCE) recae enteramente en la esclerótica y la hace resistente. A diferencia de los lentes de contacto intralimbales, este dispositivo tiene un tamaño de 12,5 a 28 mm, con un centrado independiente de la irregularidad, una gran zona óptica que permite una agudeza visual más estable y un campo visual óptimo (7,8). Hoy en día, las técnicas de adaptación, junto con la gran oferta de diferentes diseños y materiales de lentes de contacto, hacen que el paciente se adapte con más facilidad y disfrute de una mejor calidad de vida (9).

Los contactólogos tienen ahora acceso a una gran variedad de diseños de lentes de contacto esclerales, con múltiples variaciones con respecto a la zona de apoyo o también llamada zona háptica, que es en realidad donde el lente “se adapta” y hace contacto con el ojo. De hecho, la palabra “háptica” de la palabra griega que significa “sujetar” o “adosar”.

El área de apoyo debe tener un mínimo de 3 mm de ancho para proporcionar un uso cómodo del lente. Los lentes esclerales tóricos posteriores hacen referencia a la zona de apoyo (o háptica)

que se fabrica tórica para mejorar la adaptación del lente, aunque ello no incluye la zona central del lente escleral. La superficie ocular anterior parece no ser rotacionalmente simétrica, al menos en cierto grado en la mayoría de los ojos. Los lentes asimétricos pueden llevar a una mejor salud ocular porque se crean menos áreas de presión localizada, lo que puede resultar en menos blanqueamiento conjuntival, término usado para describir un descenso en el suministro de sangre conjuntival local (10).

PRESENTACIÓN DEL CASO

- Paciente femenina de 53 años, profesora de secundaria.
- Estado de salud general: niega enfermedades crónico-degenerativas, no tiene alergias y no toma medicamentos.
- Historia ocular: posoperada de cirugía refractiva (queratotomía radial) por miopía alta hace 30 años.
- Diagnóstico refractivo actual: astigmatismo hipermetrópico compuesto para ambos ojos.
- Llega al consultorio buscando una alternativa al lente aéreo, que le brinde comodidad y calidad visual, ya que sus lentes aéreos eran pesados y, de manera óptica, refería ver halos y sombras. Se le ofrece como opción valoración para adaptar un lente de contacto.

En la tabla 1 se describen los datos obtenidos exploración.

TABLA 1. Resultado de exploración

PRUEBAS	OD	OI
Agudeza visual con lente aéreo	20/80	20/80
Agudeza visual sin lente aéreo	20/200	20/200
Biomicroscopía	Múltiples cicatrices radiales y horizontales debido a la cirugía realizada anteriormente.	Múltiples cicatrices radiales y horizontales debido a la cirugía realizada anteriormente.

PRUEBAS	OD	OI
BUT	4 segundos	3 segundos
Queratometrías	39,50 x 150° / 42,25 x 60° miras distorsionadas	42,25 x 0° / 41,50 x 90° miras distorsionadas
Refracción	+4,00 = -3,00 x 135°	+2,75 = -1,00 x 100°

Fuente: elaboración propia

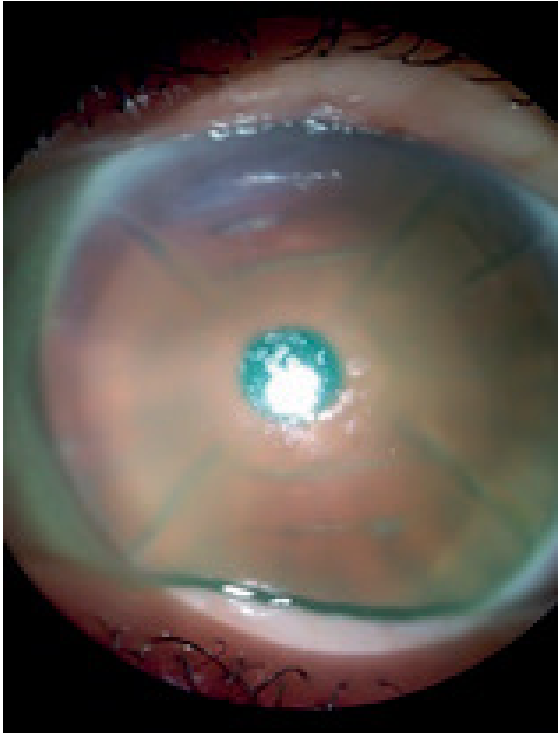


Figura 1. Biomicroscopía OD

Fuente: elaboración propia

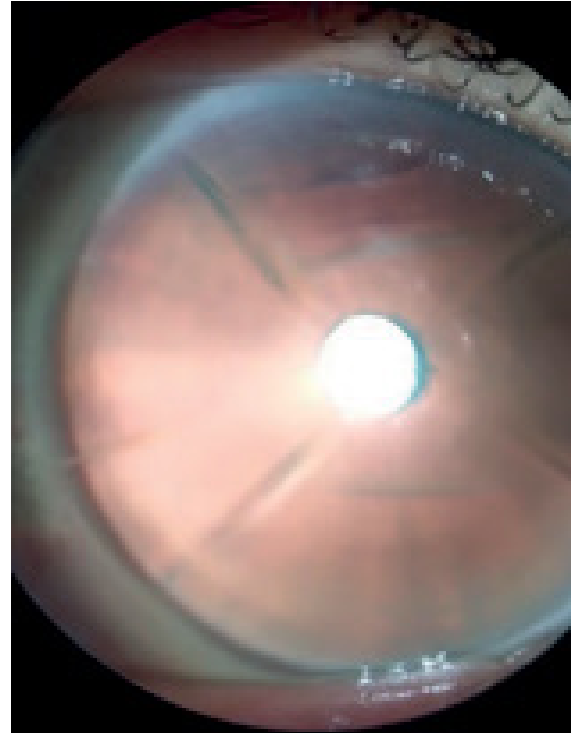


Figura 2. Biomicroscopía OI

Fuente: elaboración propia

Una vez colocadas las lentes de prueba seleccionadas (tabla 2), se evaluó su comportamiento al momento de la inserción y 50 minutos después. Como resultado, se encontró un buen centrado, una bóveda central del 200 micras aproximada-

mente, comodidad por parte de la paciente y una visión 20/20 en cada ojo, pero después de unas horas de uso presentaba detritos, por lo que se decidió modificar el borde y probar con un LCE con hápticas tóricas (tabla 3).

Tabla 2. Lentes de prueba

PARÁMETROS	OD	OI
Curva base	8,10	8,00
Diámetro	14,9	14,9

PARAMETROS	OD	OI
Borde	Estándar	Estándar
Poder	Neutro	Neutro
Material	<i>Optimum extra</i>	<i>Optimum extra</i>

Fuente: elaboración propia

Tabla 3. Lentes finales

PARAMETROS	OD	OI
Curva base	8,10	8,00
Diámetro	14,9	14,9
Borde	Plana 1 / curvo 2	Estándar / curvo 2
Poder	+3,12	+2,87
Material	<i>Optimum extra</i>	<i>Optimum extra</i>

Fuente: elaboración propia

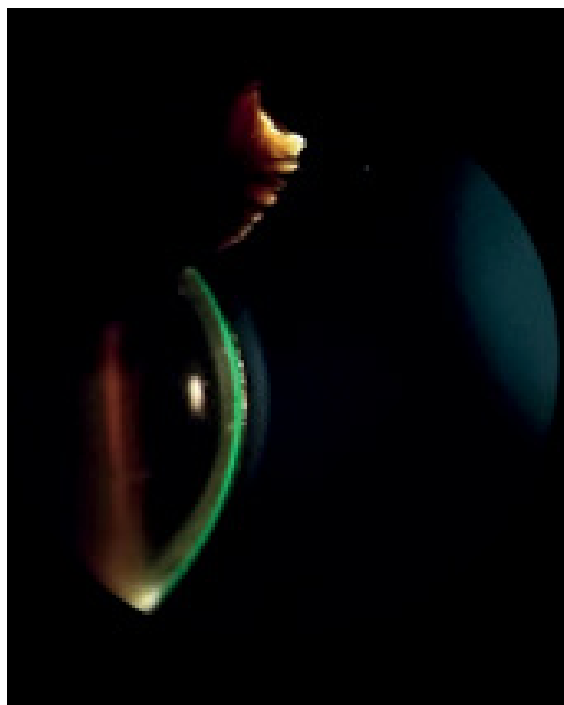


Figura 3. Libramiento central del LCE OD

Fuente: elaboración propia

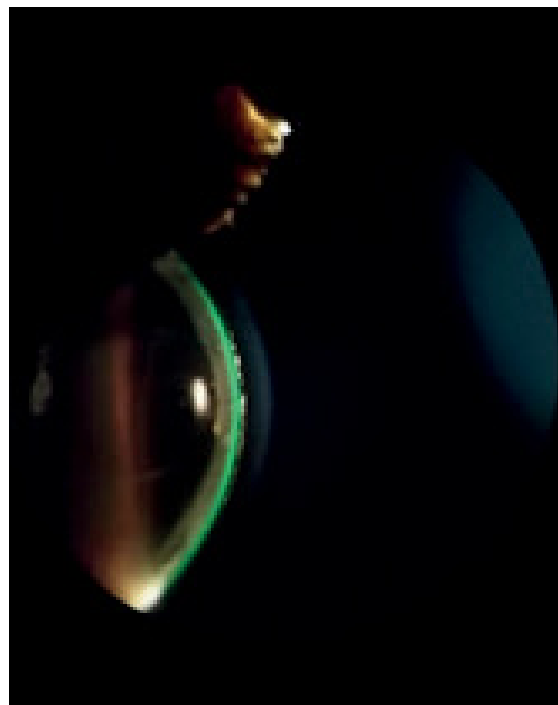


Figura 4. Libramiento central del LCE OI

Fuente: elaboración propia

Una vez hecha la evaluación se le hizo entrega de su primer par de lentes esclerales y se le dieron indicaciones de mantenimiento y manipulación. Se insistió en el uso de solución multipropósito, de solución para limpieza profunda a base de peróxido de hidrógeno sin conservadores y de solución salina al 0,9 % sin conservadores. Utilizó primero sus lentes durante la primera semana con un horario de 6-8 horas y se dio cita para seguimiento luego de una semana para evaluar nuevamente.

A la fecha se hicieron dos revisiones. Como se dijo arriba, la primera se llevó a cabo una semana después de la entrega de sus lentes y la segunda se llevó a cabo 15 días después de la primera revisión. Una tercera revisión está programada un mes después con respecto a la segunda.

- *Primera revisión.* La paciente acudió con sus lentes esclerales puestos 4 horas antes de su revisión como se le indicó. Mantiene visión con LC de 20/20 en ambos ojos, buen centrado y movimiento escaso, un clearance central de 150 micras en promedio y buena relación en zona limbal y adecuado aterrizaje en la zona escleral. Refiere un uso confortable de los lentes durante las 8 horas que las usa actualmente, por lo que se decide no realizar modificaciones a los lentes y aumentar el tiempo de uso hasta 12 horas al día y cita nuevamente en 15 días.
- *Segunda revisión.* Nuevamente la paciente acudió a la consulta con sus lentes puestos previamente. Mantiene su visión de 20/20 en ambos ojos y hay un buen desempeño de ambos lentes. Se llevó a cabo la sobre-refracción y solo se encontró -0,25 esférico en OD; no obstante, ya que no afecta la visión, se decidió hacer cambios en el poder del lente. De la misma manera, al no haber hallado datos relevantes que requieran algún cambio en el diseño del lente, se decidió postergar la tercera revisión luego de 4 meses, que no se ha llevado a cabo.

DISCUSIÓN

La presencia de detritos detrás del LCE no ha sido estudiada a profundidad a pesar de que su aparición es relativamente frecuente. Se consideró que estos pueden estar asociados a una mala selección del borde del LCE, motivo por el cual decidió ser modificado con una toricidad de 105 micras entre meridianos en ojo derecho y 70 micras en ojo izquierdo, de manera que se eliminaran los detritos. Sabemos que los LCE no son una primera opción, pero pueden ser requeridos para mejorar la visión, lograr la binocularidad y ofrecer una gran comodidad que con otras opciones ópticas tal vez no sería posible. Estos lentes se han convertido recientemente en una herramienta muy valiosa para la rehabilitación visual de pacientes con córneas irregulares o trastornos severos de la superficie ocular.

En este sentido, innovaciones en el diseño y fabricación del LCE han permitido un diseño háptico con canales o contornos que permiten ventilación fluida sin intrusión de burbujas de aire, modificaciones de borde por sectores o incluso personalización mediante moldes e impresión 3D, además de diseños tóricos anteriores, bitóricos y multifocales. Además, la llegada de los materiales de hiper Dk, que pueden enmascarar aberraciones ópticas complejas gracias a la lente lagrimal formada entre la superficie corneal irregular y el lente de contacto, traerá nuevas perspectivas para el uso de LCE (11,12,13).

Las instrucciones de cuidado son primordiales con LCE, considerando la naturaleza ya comprometida de la córnea y el ambiente de lágrima estancada entre la lente de contacto y la córnea (13).

CONCLUSIÓN

Como profesionales de la salud, es importante estar preparados para manejar las diferentes situaciones que pueden en algún momento dificultar el desempeño de las LCE como lo es el empañamiento de la lente por mala humectación de la superficie

anterior o por la acumulación de detrito entre el lente y la córnea. Este problema, que es muy frecuente, puede causar una baja en la visión y disminuir la comodidad para el usuario del lente, así como visitas frecuentes al consultorio.

REFERENCIAS

1. Morales G, Oyola J, Ardiles C, Yong O, Kuahara C, Aguinaga O et al. Queratotomía radial: Experiencia en el Hospital Nacional Cayetano Heredia. *Revista Médica Herediana*. 2013;4(1). doi: 10.20453/rmh.v4i1.401
2. Cambas Andreu A, Albert Cambas A, Guerra Almaguer M, González González Y, Pérez Suárez RG. Opción terapéutica para la apertura de incisiones corneales posqueratotomías. *Rev Cubana Oftalmol*. 2018; 31(4): 74-81. Disponible en: http://scielo.sld.cu/scielo.php?script=sci_arttext&pid=S0864-21762018000400010&lng=es.
3. Castillo A. GM y León Álvarez A. Cambios de agudeza visual pos LASIK en pacientes con queratotomía radial previa. *Cienc Tecnol Salud Vis Ocul*. 2009;(1):43-54.
4. Mariño HO, Guerra AM, Cárdenas DT, et al. Lentes esclerales: características e indicaciones. *Rev Cub Oftal*. 2017;30(1):1-10.
5. Arias Gómez F. Lentes de contacto rígidos gas permeables esclerales, una opción terapéutica en el tratamiento de enfermedades de la superficie ocular. *Ciencia y Tecnología para la Salud Visual y Ocular*. 2009;7(2):159-165. doi: 10.19052/sv.1067
6. Parminder A, Jacobs DS. Advances in scleral lenses for refractive surgery complications. *Curr Opin Ophthalmol*. 2015;26(4):243-248. doi:10.1097/ICU.000000000000173
7. Escamilla Quitián A. Lentes esclerales en ectasia y astigmatismos irregulares post cirugía refractiva incisional y lasik. *Ciencia & Tecnología para la Salud Visual y Ocular*. 2010;8(2):51-61. doi: 10.19052/sv.822
8. Fadel D. Scleral Lens Issues and Complications Related to a Non-optimal Fitting Relationship Between the Lens and Ocular Surface. *Eye Contact Lens*. 2019;45(3):152-163. doi:10.1097/ICL.0000000000000523
9. Mayorga Corredor M, Bravo Vanegas S, Avendaño Prieto G. Adaptación de lentes esclerales en pacientes con queratocono, comparación entre el método tradicional y un modelo matemático. *Ciencia & Tecnología para la Salud Visual y Ocular*. 2012;10(1):77-86. doi: 10.19052/sv.96
10. Van der Worp E. A Guide to Scleral Lens Fitting, Version 2.0 [monografía en línea]. Forest Grove, OR: Pacific University; 2015 [citado 28 de abril de 2020]. Disponible en: <http://commons.pacificu.edu/mono/10/>
11. Lo H, Yeh S, Cheng H. Scleral contact lenses for visual rehabilitation in keratoconus and irregular astigmatism after refractive surgery. *Taiwan Journal of Ophthalmology*. 2014;4(2):73-76. doi: 10.1016/j.tjo.2014.02.002.
12. Severinsky B, Behrman S, Frucht-Pery J, Solomon A. Scleral contact lenses for visual rehabilitation after penetrating keratoplasty: Long term outcomes. *Cont Lens Anterior Eye*. 2014;37(3):196-202. doi: 10.1016/j.clae.2013.11.001.
13. van der Worp E, Bornman D, Ferreira DL, Faria-Ribeiro M, Garcia-Porta N, González-Mejome JM. Modern scleral contact lenses: A review. *Cont Lens Anterior Eye*. 2014;37(4):240-50. doi: 10.1016/j.clae.2014.02.002

