

January 2013

Respuestas tisulares y vasculares en retinopatía hipertensiva con anticuerpos monoclonales como terapia antiangiogénica


Sandra Johanna Garzón Parra
Universidad de La Salle, Bogotá, sjgarzon@unisalle.edu.co

Adriana María Bonilla Hernández
Universidad de La Salle, Bogotá, sjgarzon@unisalle.edu.co

Andrés Felipe Pulido Ladino
Universidad de La Salle, Bogotá, sjgarzon@unisalle.edu.co

Edouard Lafosse
Institut des Sciences de la Vision Saint-Étienne, sjgarzon@unisalle.edu.co

Follow this and additional works at: <https://ciencia.lasalle.edu.co/svo>

 Part of the [Eye Diseases Commons](#), [Optometry Commons](#), [Other Analytical, Diagnostic and Therapeutic Techniques and Equipment Commons](#), and the [Vision Science Commons](#)

Citación recomendada

Garzón Parra SJ, Bonilla Hernández AM, Pulido Ladino AF y Lafosse E. Respuestas tisulares y vasculares en retinopatía hipertensiva con anticuerpos monoclonales como terapia antiangiogénica. *Cienc Tecnol Salud Vis Ocul.* 2013;(2): 79-96. doi: <https://doi.org/10.19052/sv.2370>

This Artículo de Revisión is brought to you for free and open access by the Revistas científicas at Ciencia Unisalle. It has been accepted for inclusion in *Ciencia y Tecnología para la Salud Visual y Ocular* by an authorized editor of Ciencia Unisalle. For more information, please contact ciencia@lasalle.edu.co.

Artículos de revisión

Respuestas tisulares y vasculares en retinopatía hipertensiva con anticuerpos monoclonales como terapia antiangiogénica

Tissue and Vascular Responses in Hypertensive Retinopathy with Monoclonal Antibodies as Antiangiogenic Therapy

SANDRA JOHANNA GARZÓN PARRA*
ADRIANA MARÍA BONILLA HERNÁNDEZ**
ANDRÉS FELIPE PULIDO LADINO***
EDOUARD LAFOSSE****

RESUMEN

Objetivo: identificar el uso oftálmico de anticuerpos monoclonales en retinopatía hipertensiva y su efecto sobre la agudeza visual (AV), angiogénesis vascular y cambios en el fondo de ojo de pacientes hipertensos. **Materiales y métodos:** se realizó una revisión de literatura en las bases de datos Pubmed, Medline, Embasi, Lilacs, The Cochrane Controlled Trials Register, Hinari, Micromedex y Science Direct, mediante los términos MESH *Monoclonal antibody and hypertensive retinopathy*, *Bevacizumab hypertensive retinopathy*, *monoclonal antibody therapy hypertensive retinopathy* y *Pegaptanib and hypertensive retinopathy*, limitado a los años 2000 a 2012. Se encontraron 2345 estudios relacionados con el tema, de los cuales fueron seleccionados los que estuvieran escritos en inglés, francés, portugués y español, así como los relacionados con eficacia en el tratamiento de retinopatía hipertensiva o cambios angiogénicos en retinopatía diabética. La calidad de la evidencia científica fue clasificada a través de la metodología de Oxford. Se realizó un análisis descriptivo de las variables de estudio relacionadas con las respuestas en tejidos. **Resultados:** los anticuerpos monoclonales intervienen en el control del VEGF disminuyendo el riesgo de hemorragias retinales y reduciendo el espesor retinal. Anticuerpos como el bevacizumab muestran un 95 % en eficacia para la mejoría en AV (ETDRS 3 Líneas D.E. 2,15), mientras que el ranibizumab y el pegaptanib tienen 86 % en mejoría de Av ($p < 0,05$). La triamcinolona muestra mejoría en fuga vascular y edema macular en retinopatía hipertensiva asociada a diabetes, sin diferencias significativas entre grupos ($p = 0,03$).

Palabras clave: retinopatía hipertensiva, ranibizumab, pegaptanib, bevacizumab, angiogénesis.

* Optómetra, Universidad de La Salle, Bogotá, Colombia. Magíster y candidata a PhD. Docente, Universidad de La Salle. Docente-investigadora, Grupo de Investigación Optometría, Universidad Antonio Nariño, Bogotá, Colombia.

** Optómetra, Universidad de La Salle, Bogotá, Colombia.

*** Optómetra, Universidad de La Salle, Bogotá, Colombia. Candidato a magíster.

**** Optómetra, candidato a magíster, Institut des Sciences de la Vision Saint-Étienne, Francia.

Cómo citar este artículo: Garzón Parra, S. J., Bonilla Hernández, A. M., Pulido Ladino, A. F. y Lafosse, E. (2013). Respuestas tisulares y vasculares en retinopatía hipertensiva con anticuerpos monoclonales como terapia antiangiogénica. *Ciencia y Tecnología para la Salud Visual y Ocular*, 11 (2), 79-96.

ABSTRACT

Objective: to identify the ophthalmic use of monoclonal antibodies in hypertensive retinopathy and their effect on visual acuity (VA), vascular angiogenesis and changes in the ocular fundus of hypertensive patients. **Materials and methods:** Literature was reviewed in the Pubmed, Medline, Embasi, Lilacs, The Cochrane Controlled Trials Register, Hinari, Micromedex and Science Direct databases, through the MESH terms *monoclonal antibody and hypertensive retinopathy*, *bevacizumab hypertensive retinopathy*, *monoclonal antibody therapy hypertensive retinopathy* and *pegaptanib and hypertensive retinopathy*, limited to years 2000 to 2012. Two thousand three hundred and forty-five (2345) studies were found related to the topic, among which those written in English, French, Portuguese and Spanish were selected, as well as those associated with efficacy in the treatment of hypertensive retinopathy and angiogenic changes in diabetic retinopathy. The quality of the scientific evidence was classified through the Oxford methodology. A descriptive analysis of the study variables related to tissue responses was conducted. Monoclonal antibodies are involved in the control of VEGF, which decrease the risk of retinal hemorrhages, reducing retinal thickness. Antibodies such as bevacizumab show 95% effectiveness for improvement in VA (ETDRS 3 Lines D.E. 2.15) while ranibizumab and pegaptanib have 86% in VA improvement ($p < 0.05$). Triamcinolone shows improvement in vascular leakage and macular edema in hypertensive retinopathy associated with diabetes, without any significant differences between groups ($p=0.03$).

Keywords: Hypertensive retinopathy, ranibizumab, pegaptanib, bevacizumab, angiogenesis.

INTRODUCCIÓN

La hipertensión arterial es una enfermedad crónica caracterizada por daños vasculares, que cursa con alteraciones en la autorregulación y dilatación de las arteriolas precapilares y está directamente asociada con la retinopatía hipertensiva. Esta patología retiniana se presenta con disrupción focal de la barrera hematorretiniana, lo que genera un incremento de la permeabilidad a las macromoléculas plasmáticas y trasudados periarteriolares focales, siendo esta la lesión más precoz en esta retinopatía (Trisan, 2000).

El daño del endotelio vascular es uno de los factores más relevantes en la cronicidad de la enfermedad, ya que no solo altera el flujo hemodinámico, sino que se asocia con neovascularizaciones y hemorragias retinianas. Este fenómeno conduce a la salida y depósito de proteínas plasmáticas en la retina que se observan en forma de exudados duros o depósitos lipídicos, causados por bloqueo del transporte axoplásmico. Así es como el daño del endotelio vascular remodela la pared microvascular y crea una reorganización de las células del músculo liso, que es la responsable de

la remodelación hipertrófica (Amaya y Ortega, 2000). El estrechamiento arteriolar en la circulación de la retina se corresponde con la remodelación eutrófica que indica los cambios microvasculares en la circulación coronaria. El daño endotelial es el principal cambio patológico que cursa con esta enfermedad y que a nivel retiniano es responsable de fenómenos como edema retiniano y macular, que son manifestaciones típicas de la coroidopatía hipertensiva por ruptura de la barrera hematorretiniana en el epitelio pigmentario y difusión del líquido subretiniano a la retina (Pober, 2008).

El propósito de esta revisión es caracterizar los fenómenos fisiopatológicos que ocurren en la retinopatía hipertensiva, especialmente en el proceso de neovascularización, así como describir el papel de los anticuerpos monoclonales en el control de los factores angiogénicos en retinopatía hipertensiva, y mostrar los resultados más importantes de estudios relevantes en el uso de anticuerpos monoclonales en procesos angiogénicos, como los estudios Anchor, Marina, PIER, Sailor, Sustain y Excite, entre otros.

FACTORES ASOCIADOS AL DAÑO ENDOTELIAL

Los estudios existentes han demostrado la existencia de diversos fenómenos de daño vascular asociados a la hipertensión arterial, que incluyen alteración de la vasodilatación dependiente del endotelio, aumento de las concentraciones plasmáticas de las proteínas reguladoras originadas en la pared vascular, procesos de remodelación patológica tisular, angiogénesis y posterior hipoxia. Todo ello se ha observado en pacientes con enfermedades relacionadas con lesión endotelial, aterosclerosis, preeclampsia y vasculitis. Igualmente, se evidencia en sujetos con factores de riesgo aterosclerótico como la hipertensión, el hábito tabáquico o la hipercolesterolemia (Amaya y Ortega, 2000), que representan un factor de riesgo alto para el desencadenamiento de daños en los microcapilares retinales, con la subsecuente aparición de la retinopatía hipertensiva.

En la revisión de Escobar, Cilvetti, Pinzón y Ramírez (2001), el factor de crecimiento del endotelio vascular describe la disfunción endotelial en la diabetes mellitus, donde la hiperglucemia aumenta la liberación de óxido nítrico por el endotelio vascular, y contribuye en etapas tempranas a un incremento del flujo sanguíneo. La tensión mecánica de la pared de los vasos se eleva, con la consiguiente sobrecarga. En fases más avanzadas aparecen mecanismos de agresión.

Los eventos de la alteración del endotelio vascular producen un exceso de prostanoïdes vasoconstrictores y factores como el de von Willebrand, la endotelina o los reguladores del plasminógeno y el factor de crecimiento endotelial (VEGF), la S-trombomodulina, la SE-selectina, el VCAM-1, la fibronectina, el fragmento de colágeno IV y la microalbuminuria, los cuales reducen la producción de óxido nítrico. Esto último genera alteraciones de las lipoproteínas de baja densidad (LDL), lo que las hace más susceptibles a la oxidación por radicales libres, lo que a su vez daña el endotelio y reduce aún más la síntesis de óxido nítrico (Escobar, Cilvetti, Pinzón y Ramírez, 2001).

La diferencia más importante con el daño endotelial vascular entre retinopatía hipertensiva y diabética sucede a largo plazo, ya que en la retinopatía diabética, el efecto más dañino lo produce la síntesis de los productos finales de la glucosilación avanzada, que impiden la formación de óxido nítrico y glucosilan las lipoproteínas de baja densidad (LDL), haciéndolas más susceptibles a la oxidación por radicales libres (Amaya y Ortega, 2000). En la retinopatía hipertensiva los eventos a largo plazo producen necrosis en paredes de arteriolas precapilares y capilares, que están asociadas con el aumento del factor de crecimiento endotelial vascular, produciendo así edema del disco óptico y edema retiniano en la distribución de los capilares radiales peripapilares, lo que interfiere con el retorno venoso y crea hemorragias y posteriores edemas retinales que están explicados por el aumento de presión capilar (Trisan, 2000).

LIPOPROTEÍNAS DE BAJA DENSIDAD

En recientes estudios se ha caracterizado la disfunción de las lipoproteínas de baja densidad y su asociación con el daño endotelial. Sin embargo, el factor más importante radica en el receptor para dichas lipoproteínas: el receptor 1 de la lipoproteína de baja densidad, llamado LRP-1, que es un miembro de la familia de genes de receptores de lipoproteínas de baja densidad, el cual es sintetizado como una cadena polipeptídica única que contiene sitios de unión para proteinasas como metaloproteinasas/MMPs y para inhibidores de proteinasas como alfa 2-macroglobulina/ α 2-macroglobulina (α 2M) activada. La LRP-1 regula los niveles de MMPs como MMP-13, MMP-9 y MMP-2 (Joachim, 2001), que se asocia con la detención de la actividad proteolítica extracelular. El receptor 1 es el producto genético inducido por hipoxia, lo que indica que este receptor es un factor crítico en el proceso de neovascularización retinal (Sánchez y Barcelona, 2006).

Para entender el modelo de la neovascularización y el papel del receptor LRP-1, varios estudios realizaron modelos experimentales con ratas, con

inducción de retinopatía inducida por oxígeno, el cual asimila el cuadro clínico de neovascularización para investigar la expresión de LRP-1 y de los ligandos asociados a receptor, tales como α 2-macroglobulina (α 2M), MMP-2 y MMP-9 (Amaya y Ortega, 2000), y se concluye que el LRP-1 es el factor más importante que activa la angiogénesis retinal.

METALOPROTEINASAS Y ANGIOGÉNESIS

Las metaloproteinasas son una familia de endopeptidasas que degradan proteínas de la matriz extracelular y desempeñan un papel importante en diversos procesos fisiológicos (p. ej., cicatrización de heridas) y patológicos, como cáncer, angiogenia y aterosclerosis (Amaya y Ortega, 2000).

Las MMP forman una familia de endopeptidasas dependientes del zinc, producidas por diversos tipos celulares: endoteliales, musculares lisas y monocitos, que degradan componentes de la matriz extracelular y son sintetizadas y secretadas como proenzimas inactivas. Se clasifican en subgrupos basados en su estructura, especificidad por el sustrato y unión a membranas colagenasas (MMP-1, 8 y 13), estromalisinas (MMP-3, 10 y 11), gelatinasas (MMP-2 y 9), tipo membrana (MT-MMP) y otras MMP (matrilisina, metaloelastasa) (Trisan, 2000). La actividad de las MMP está regulada intra y extracelularmente en tres ámbitos: transcripcional, postranslacional y a través de interacción con inhibidores específicos.

El principal activador fisiológico de las MMP es la plasmina, que convierte las formas latentes en activas mediante proteólisis del enlace cisteína-Zn⁺⁺ y exposición del dominio catalítico. Otras enzimas, como trombina, el factor Xa y las MMP también poseen la capacidad de activar MMP. En último lugar, hay un control de la actividad de MMP mediado por inhibidores específicos (TIMPS), de los que se han descrito cuatro miembros (TIMP-1, 2, 3 y 4). Los TIMP inhiben las MMP mediante unión irreversible a la forma activa de la enzima. El balance proteolítico dependerá de la concentra-

ción relativa de activadores e inhibidores (Amaya y Ortega, 2000).

Así, en la retinopatía hipertensiva el papel de estas MMP se asocia con cambios tisulares como alteraciones en la homeostasis de la matriz extracelular, debido a cambios en la síntesis y/o la degradación, propia de enfermedades vasculares. Hay evidencia de que las MMP están involucradas en todas las fases del proceso aterosclerótico, desde la lesión inicial hasta la rotura y la trombosis (Yang, 2000). Esto explica los fenómenos que ocurren en la retinopatía hipertensiva, caracterizados por que las alteraciones vasculares son productos de la migración de diversas citoquinas proinflamatorias como el TNF- α , desequilibrio de las lipoproteínas de baja densidad (LDL) oxidadas, e incremento de la expresión de MMP por monocitos y células endoteliales in vitro. Así como la degradación de la matriz extracelular por acción de MMP promueve la migración y el desarrollo de la placa endotelial, que favorece la rotura y la desestabilización de los vasos y promueve la trombosis (Amaya y Ortega, 2000).

En el estudio de Yang, Strickland y Bornstein (2001) se analiza la expresión de LRP-1, medida a un nivel proteico, en un modelo animal de retinopatía inducida por oxígeno. Se ha demostrado que en condiciones de hipoxia, el factor de transcripción principal que afecta la regulación genética es el factor inducido por hipoxia-1 (HIF-1). Este controla la expresión de productos genéticos que desempeñan papeles claves en la angiogénesis y en la invasión tumoral, incluyendo al VEGF y al MMP-2, respectivamente.

Se ha demostrado que el HIF-1 estimula la expresión genética de LRP-1 (Jyothi, 2010). La proteína LRP-1 se localiza desde la membrana limitante interna hasta la membrana limitante externa, incluyendo células de Müller. De esta manera, se incrementa la actividad de MMP-2 y MMP-9, responsables de la neovascularización activa. Aunque la privación de oxígeno es un estímulo temprano para la neovascularización y la lesión celular, las señales moleculares activan el factor de

crecimiento endotelial/VEGF, que está mediado previamente por inhibidores de MMP (Amaya y Ortega, 2000).

Estas células endoteliales en migración forman nuevos vasos sanguíneos en espacio avascular, por la previa degradación de la matriz extracelular con gran actividad proangiogénica (Adair *et al.*, 2010). El VEGF es una proteína que se produce naturalmente en el cuerpo. Cuando el tejido no está recibiendo suficiente oxígeno, esta se libera, lo cual señala la necesidad de oxígeno adicional. Los vasos sanguíneos detectarán su presencia y crecerán nuevos vasos respuesta, un proceso conocido como angiogénesis. Esto trae una nueva vía de suministro de sangre necesaria para la oxigenación de los tejidos. La angiogénesis es esencial para el desarrollo normal, la curación de heridas y las funciones reproductivas en los adultos. Una regulación anormal de esta ha sido implicada en la patogenia de varios trastornos, incluyendo el cáncer, la diabetes y la degeneración macular (Adair *et al.*, 2010).

En la figura 1 se observa el proceso de activación de la angiogénesis en los capilares retinales, que

inicia con un proceso de señalización celular por disfunción endotelial, caracterizado por migración de citocinas proinflamatorias.

El VEGF constituye el mayor mediador de la neoproliferación vascular retiniana en la enfermedad diabética e hipertensiva, así como en retinopatías hipóxicas como prematuridad, neovascularización coroidea y en la degeneración macular relacionada con la edad húmeda (DMAE). Se produce por células del epitelio pigmentario, pericitos, células endoteliales y gliales, microglía, células de Müller y ganglionares (Borras, 2003). Las células endoteliales tienen receptores de alta afinidad para el VEGF, especialmente las que están localizadas en la retina.

La diabetes mellitus, la obstrucción de la vena central de la retina y la retinopatía de la prematuridad se pueden asociar a isquemia retiniana y neovascularización intraocular, las cuales a su vez pueden originar hemorragias vítreas, desprendimiento de retina, glaucoma neovascular y ceguera. Esto último por aumento del VEGF-A como mediador de la neovascularización intraocular debido a la isquemia (Bandello y Battaglia, 2010).

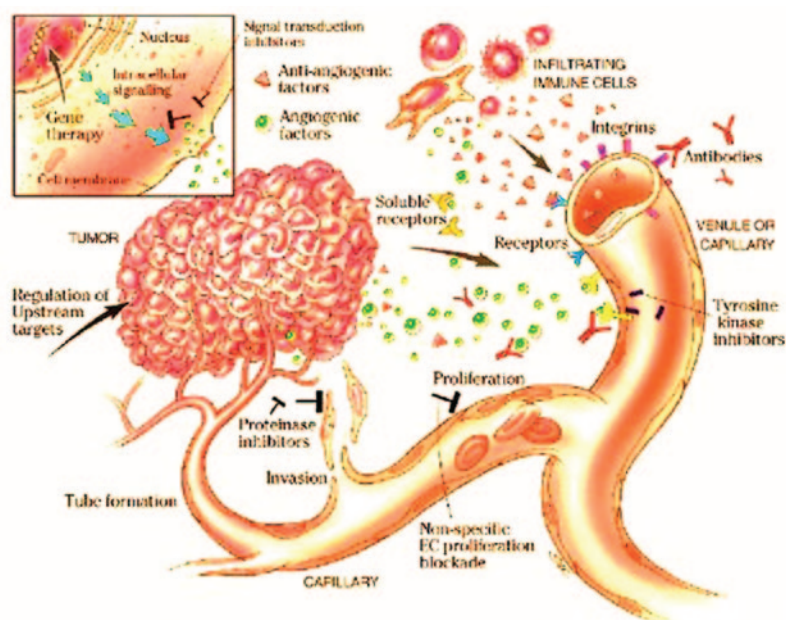


FIGURA 1. Angiogénesis

Fuente: Adair *et al.* (2010).

RETINOPATÍA HIPERTENSIVA Y VEGF

Wong (2007) describe los efectos directos de la hipertensión ocular sobre la retina, especialmente en procesos de retinopatía. La fisiopatología subyacente de estos síntomas se puede dividir en estadios. La respuesta inicial de la circulación retiniana a un aumento de la presión arterial es el vasoespasmo y un aumento en el tono vasomotor, que se considera clínicamente como un estrechamiento arteriolar de la retina.

Posteriormente, se desarrollan cambios arterioscleróticos crónicos, como engrosamiento de la íntima, hiperplasia de los medios de comunicación de la pared o degeneración hialina (Bandello y Battaglia, 2010), manifestados como áreas difusas focales de estrechamiento arteriolar, opacificación de las paredes de las arteriolas (que se describe como hilos de plata y cobre) y compresión de las vénulas de las arteriolas en sus ubicaciones (denominadas muescas arteriovenosas). Cuando la presión arterial alta se pronuncia, la barrera hematorretiniana se rompe y da lugar a la exudación de la sangre (hemorragias), lípidos (exudados) e isquemia posterior de las capas de fibras nerviosas (conocidas como manchas algodinosas).

En el ajuste de la presión arterial muy alta, el aumento de la presión intracraneal y la isquemia concomitante del nervio óptico pueden conducir a la inflamación del disco (edema de papila), en casos de hipertensión severa o maligna o neuropatía óptica hipertensiva. Otros mecanismos que vinculan la presión arterial alta con signos de retinopatía hipertensiva pueden incluir inflamación, disfunción endotelial y angiogénesis (Bandello y Battaglia, 2010). Es importante aclarar que en la hipertensión esencial, el remodelado vascular ocurre en fases iniciales en las arteriolas pequeñas (Schmieder, 2007) y se caracteriza por el adelgazamiento de estas. El proceso hemodinámico correctamente regulado y la entrega de oxígeno y sustratos metabólicos, así como las barreras san-

guíneas de la retina, son requisitos necesarios para el mantenimiento de la estructura y la función de la retina (Weinreb, 2011).

Diversas investigaciones preclínicas han establecido el papel del VEGF en la patogénesis de la neovascularización coroidea. Los anticuerpos monoclonales que lo bloquean, cuando se administran como inyecciones intravítreas, disminuyen la proliferación y las fugas de lesiones neovasculares coroideas. Además, contribuyen a detener el proceso de la enfermedad y a mejorar la visión (Biswas *et al.*, 2010) (figura 2).

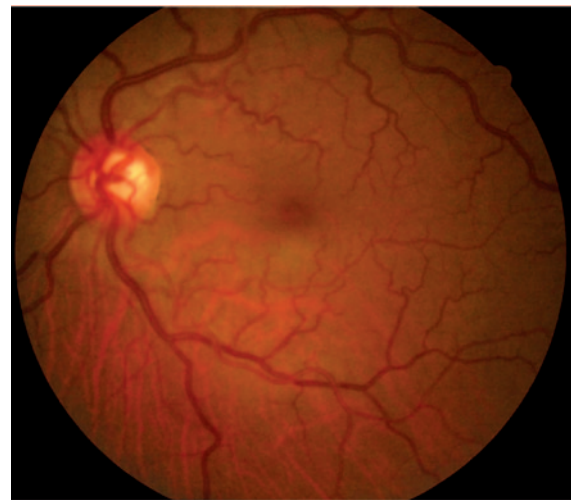


FIGURA 2. Retinopatía hipertensiva

Fuente: elaboración propia.

De acuerdo con lo anterior, la retinopatía hipertensiva constituye un marcador sistémico de la enfermedad vascular en el cuerpo. Estudios multicéntricos realizados por Wong sugieren que la retinopatía hipertensiva es un signo precoz de pacientes con riesgo cardiovascular y de aterosclerosis. En el análisis de la presión arterial, lípidos y glucosa en sangre, signos moderados de retinopatía como hemorragias retinales, microaneurismas y manchas algodinosas fueron asociados en dos de cuatro participantes con alto riesgo de accidente cerebro-vascular (Wong, 2007).

EFECTO DE LOS ANTICUERPOS MONOCLONALES EN LA NEOVASCULARIZACIÓN

El uso de anticuerpos anti-VEGF ha desencadenado una reducción de la neoproliferación vascular, a través del bloqueo de la actividad de este factor y, por lo tanto, causan la regresión de estos nuevos vasos anormales y la reducción de la permeabilidad vascular. La terapia anti-VEGF ha sido utilizada con éxito en el tratamiento de la DMAE (Bandello y Battaglia, 2010), así como para retinopatía diabética y neovascularización coroidea. Su uso actual se está extendiendo en los casos degenerativos de neovascularización en retinopatía hipertensiva. Esta requiere en su fase inicial de tratamiento un control de la hipertensión arterial, desde modificación de los hábitos de vida hasta medicamentos que incluyen betabloqueadores, inhibidores de la enzima convertidora de angiotensina (IECA) e inhibidores de anhidrasa carbónica.

Sin embargo, aunque se implemente un tratamiento sistémico, el daño retinal sigue su curso de forma independiente, es decir, que no se evita o se controla una posible fuga vascular, aumento del espesor retinal central y periférico, neovascularización y daño del calibre de los vasos sanguíneos (Mohamed, Soliman, Matragoon y Elremessy, 2012). Los procesos inflamatorios y proteolíticos como el VEGF continúan su curso. De ahí la importancia de utilizar anticuerpos monoclonales que son específicos para inhibir estos procesos moleculares (Hu, 2012). Los fármacos anti-VEGF actualmente disponibles incluyen macugen® (pegaptanib), lucentis® (ranibizumab), avastin® (bevacizumab), así como rituximab, dclizumab, efalizumab, alemtuzumab, infliximab y adalimumab. La terapia anti-VEGF se administra a través de una inyección intravítrea (Bandello, 2010).

MATERIALES Y METODOS

Se realizó una revisión de literatura en las bases de datos Pubmed, Medline, Embasi, Lilacs, The

Cochrane Controlled Trials Register, Hinari, Micromedex y Science Direct, mediante los términos MESH *Monoclonal antibody and hypertensive retinopathy*, *bevacizumab hypertensive retinopathy*, *monoclonal antibody therapy hypertensive retinopathy* y *pegaptanib and hypertensive retinopathy*. Esta revisión se limitó al periodo 2000-2012. A través de la búsqueda se encontraron 2345 estudios relacionados con el tema, de los cuales se seleccionaron los que estuvieran escritos en inglés, francés, portugués o español, así como los relacionados con eficacia en el tratamiento de retinopatía hipertensiva o cambios angiogénicos en retinopatía diabética.

La calidad de la evidencia científica fue clasificada a través de la metodología de Oxford (Manterola, 2009). Se realizó un análisis descriptivo para las variables de estudio relacionadas con las respuestas en tejidos como el espesor retinal central y los cambios vasculares a través de la mejoría de fuga vascular y AV (figura 3).

Los artículos fueron clasificados en niveles de evidencia con la tabla de evidencia científica de Oxford (tabla 1).

TABLA 1. Evidencia científica

EVIDENCIA	DESCRIPCIÓN
1a	Revisión sistemática de ensayos clínicos aleatorizados, con homogeneidad
1b	Ensayo clínico aleatorizado con intervalo de confianza estrecho
1c	Práctica clínica ("todos o ninguno")
2a	Revisión sistemática de estudios de cohortes, con homogeneidad
2b	Estudio de cohortes o ensayo clínico aleatorizado de baja calidad
2c	<i>Outcomes research</i> , estudios ecológicos
3a	Revisión sistemática de estudios de casos y controles, con homogeneidad
3b	Estudio de casos y controles
4	Serie de casos o estudios de cohortes y de casos y controles de baja calidad
5	Opinión de expertos sin valoración crítica explícita, o basados en la fisiología, <i>bench research o first principles</i>

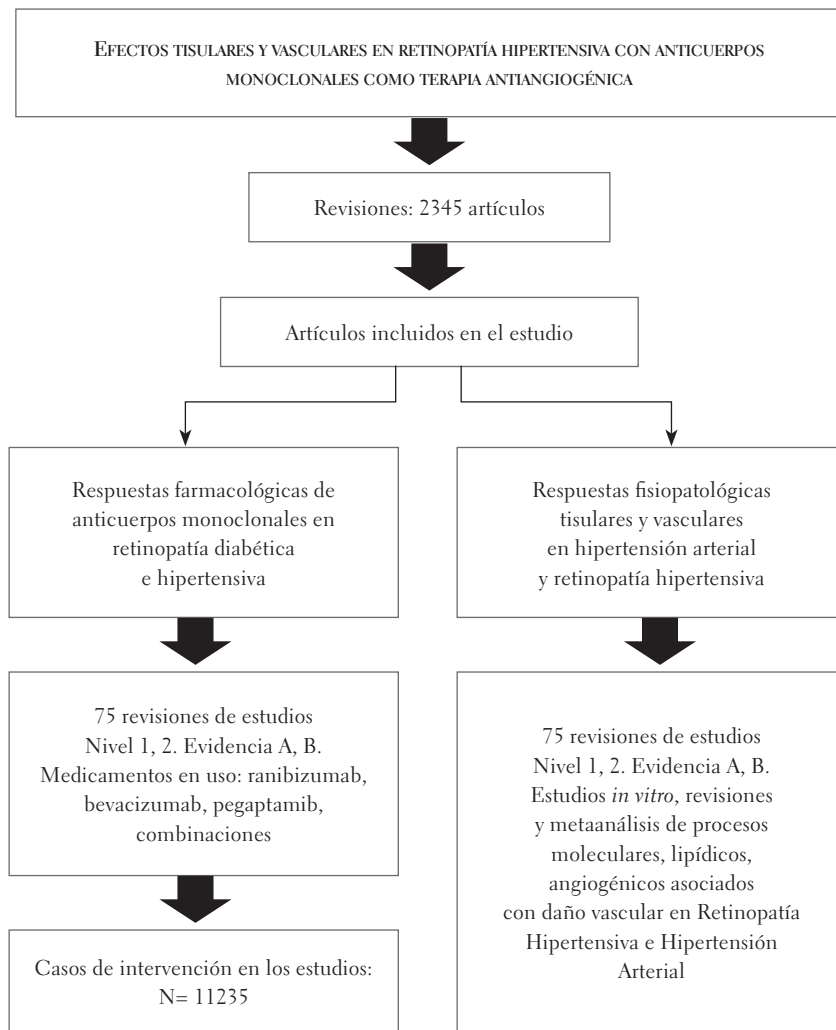


FIGURA 3. Algoritmo metodológico

Fuente: elaboración propia.

TABLA 2. Grados de recomendación

GRADO DE RECOMENDACIÓN	NIVEL DE EVIDENCIA
A	Estudios de nivel 1
B	Estudios de nivel 2-3, o extrapolación de estudios de nivel 1
C	Estudios de nivel 4, o extrapolación de estudios de nivel 2-3
D	Estudios de nivel 5, o estudios no concluyentes de cualquier nivel

Fuente: Manterola (2009).

RESULTADOS

A través de la búsqueda de evidencia científica del uso de anticuerpos monoclonales para eventos angiogénicos en retinopatía hipertensiva, se logró capturar evidencia en el uso de ranibizumab, bevacizumab, pegaptanib y terapia combinada con triamcinolona. Las variables de estudio fueron fuga vascular asociada con los procesos de neovascularización, mejoría en AV y reducción de edema macular.

Se revisaron para esta categoría varios estudios preclínicos de modelos de retinopatía hipertensiva y diabética con angiogénesis y cambios maculares en progreso, que muestran un 96,6% de mejoría en estas variables (Criswell, 2008; Hossein y Chader, 2007; Hu, Gale y Shields, 2012).

Estos estudios reportan a 1032 sujetos evaluados mediante estudios clínicos con alta evidencia científica (1A-2A) (Arévalo, 2011; Finger y Chin, 2010; Jerez Olivera *et al.*, 2007; Quiroz, Ustariz-González, Martínez-Castellanos, Covarrubias, Domínguez y Sánchez-Huerta, 2007) que evidencian mejoría en variables como aumento de AV, reducción del espesor macular y fuga vascular en un 83,83% de los casos (DE = $\pm 18,32$). El 16,17% permanecieron estables a nivel de fuga vascular. El bevacizumab intravítreo fue utilizado en 1,25 y 2,5 mg, y no presentó diferencias en su efecto terapéutico, de acuerdo con la concentración.

La eficacia en el tratamiento y mejoramiento de las fugas vasculares es de 91,2% de la población total, (DE = $\pm 10,9$). Los diferentes estudios analizaron el mejoramiento de la fuga vascular en patologías como la retinopatía diabética proliferativa y no proliferativa, degeneración macular relacionada con la edad (DMRE), membranas retinales, desprendimientos de retina secundarios a retinopatía diabética y neovascularización en retinopatía hipertensiva, entre otros. La aplicación a la retinopatía hipertensiva podría ser casi o igual de efectiva que las anteriores patologías.

La evidencia científica relacionada con la eficacia en la resolución de neovascularización con el uso de ranibizumab es menor que la mostrada por el bevacizumab. En este sentido, en los estudios de Bakri, Reid y Snyder (2007) y Mitchell *et al.* (2010) se demuestra mejoría del 46,96% de los participantes. De igual manera, en el trabajo de Criswell (2008) se pudo observar que por medio de la inyección de ranibizumab y triamcinolona intravítrea combinados, hubo una mejoría del 100% en fuga vascular y disminución de la hiperfluorescencia.

En cuanto a espesor macular se revisaron once estudios, con 1139 ojos de muestra, en pacientes con una edad promedio de 60,15 años (DE = $\pm 10,9$). El 98,2% de los participantes después de tres meses de tratamiento tuvo disminución de 133 μm en promedio del espesor macular central, con mejoría de AV en los pacientes tratados con anticuerpos monoclonales de más de tres líneas (Ashish Sharma, 2012; Hu, Gale y Shields, 2012; Rodríguez, 2012; Vilaró, 2011).

Diferentes estudios publicados entre el 2009 y el 2012 muestran evidencia del uso de bevacizumab en la reducción del edema macular. En promedio, el espesor macular central inicial fue de 464,5 μm , con una desviación estándar de ± 115 μm , disminución en promedio de 212,5 μm y una desviación estándar de ± 42 μm . Se obtuvo un espesor macular central en promedio de 278 μm , con una desviación estándar de $\pm 83,3$ μm de espesor central. El 100% de la población tratada con bevacizumab intravítreo presentó disminución del espesor macular central, con una mejoría de la AV.

Otros estudios muestran alta evidencia de uso de bevacizumab en procesos antiangiogénicos asociados con retinopatía diabética, en casos de hipertensión arterial basal y también en casos de retinopatía asociada con angiogénesis (Barreto, 2007; Fang y Sacaguchi, 2008; Jyothi, 2010; Rothenbuehler y Waeber, 2009; Ruiz, 2009). Arevalo (2011), por ejemplo, evidencia la eficacia del bevacizumab en mejoría de AV y reducción de edema macular (97,3%, DE = 2,82).

En los estudios referidos en el párrafo anterior, el promedio del espesor macular central inicial fue de 298,5 μm , con una desviación estándar de $\pm 72,3$ μm , y luego de seis meses de tratamiento, se logró una disminución de espesor macular central a 214 μm , con una desviación estándar $\pm 10,8$ μm . El 100% de la población tratada con ranibizumab tuvo disminución en el espesor macular central con mejoría de la AV, pero en comparación con el bevacizumab la disminución fue menor en aproximadamente 130 μm , lo que nos puede dar una im-

presión de la eficacia de estos dos medicamentos y sus beneficios terapéuticos (Arevalo, 2011; Ashish Sharma, 2012; Jyothi, 2010) (figura 4).

El pegaptanib y la triamcinolona muestran menos reportes de evidencia que los otros medicamentos asociados al estudio, pero se presenta reducción sobre el espesor macular central desde 361,9 μm , con una desviación estándar de $\pm 193 \mu\text{m}$, con una disminución de 98 μm y una desviación estándar de $\pm 82,0 \mu\text{m}$ y un espesor macular central de 269,7 μm , con una desviación estándar de $\pm 111,1 \mu\text{m}$ (Friberg, 2010).

La AV fue una de las variables que más se estudió en los artículos revisados. En la totalidad de los casos fue valorada en escala logMAR para retinopatía diabética con la escala ETDRS/ Early Treatment Diabetic Retinopathy Study (escala para la el estudio

y tratamiento precoz de la retinopatía diabética). Cada tres líneas de AV equivalen a quince letras. Esta escala de medición se utiliza en pacientes con retinopatía diabética, de acuerdo con el grado de pérdida de número de letras o líneas de AV en la línea base antes del tratamiento. La eficacia de tratamiento de los diferentes fármacos utilizados se mide con respecto al número de letras o líneas de visión ganadas o mantenidas (Rodríguez, 2008).

En el estudio Harbor (figura 5), que se realizó con veinticuatro meses de seguimiento para evaluar la seguridad y eficacia de Lucentis a 0,5 mg, administrado mensualmente en pacientes con angiogénesis retinal por DMAE, se demuestra el efecto positivo del ranibizumab en la reducción del edema macular desde un espesor basal de 348,2 μm hasta 176, 3 μm .

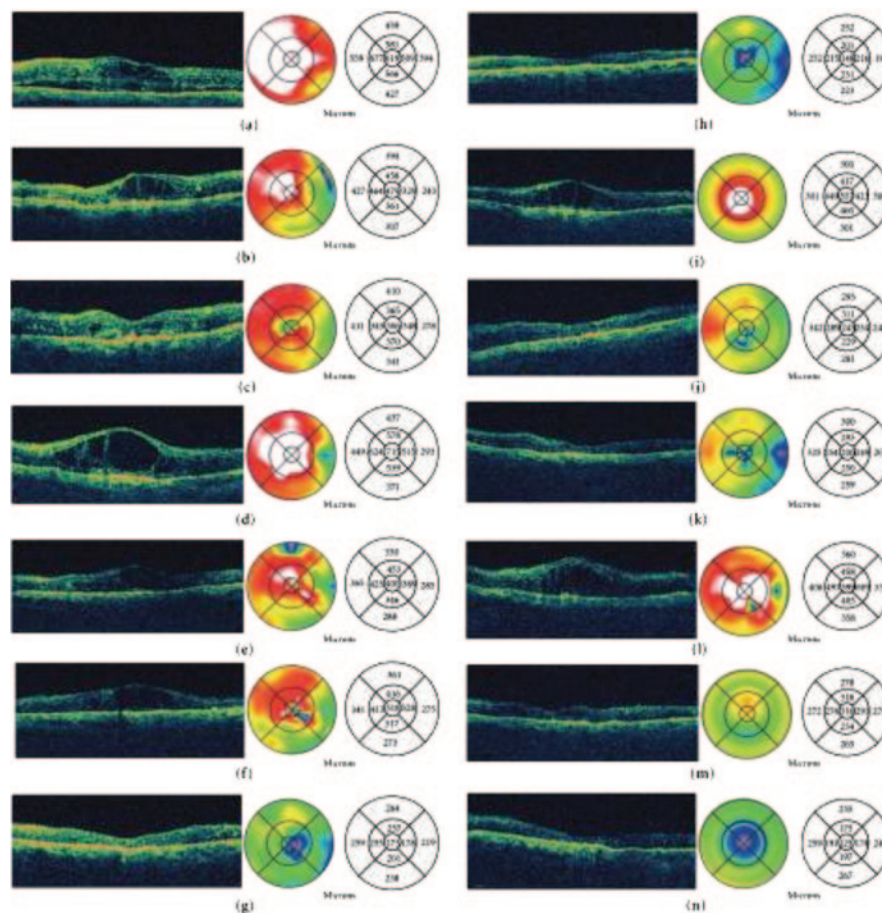


FIGURA 4. Efecto de bevacizumab en el espesor macular

Fuente: Arévalo (2011).

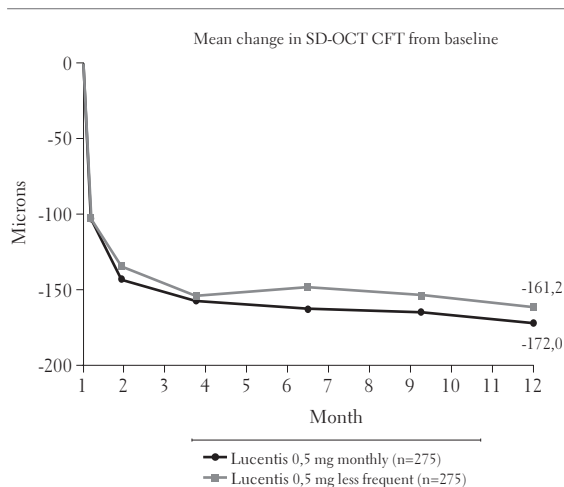


FIGURA 5. Efecto de ranibizumab sobre el espesor macular

Fuente: Mitchell *et al.* (2010)

En el estudio Anchor (figura 6) fueron estudiados 423 pacientes con DMRE y angiogénesis. Al comparar la eficacia sobre la AV, mostraron mayor ganancia en líneas de visión quienes fueron intervenidos con ranibizumab que quienes utilizaron la terapia fotodinámica con verteporfin. La mejoría obtenida corresponde a un promedio de 10,7 letras en el grupo de ranibizumab ($p > 0,01$), lo cual evidencia diferencias con significancia estadística y clínica (Mitchell *et al.*, 2010). Algunos de los eventos adversos reportados fueron endoftalmítis (1,4%) y uveítis grave (0,7%).

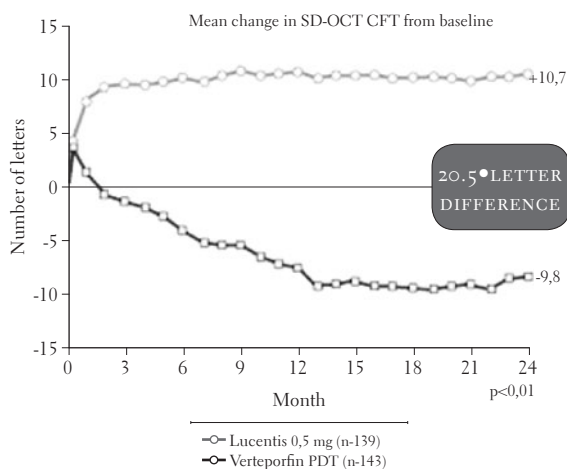


FIGURA 6. Efectos del ranibizumab y del verteporfin. Estudio Anchor sobre AV

En el estudio PIER no hubo eventos adversos oculares graves, solo se presentaron dos casos de hemorragia ocular en el grupo simulado, dos casos en el grupo de 0,3 mg y cero casos en el grupo de 0,5 mg. Se presentaron dos casos de edema macular en el grupo simulado y un caso en el grupo de 0,3 mg (Rodríguez, 2008).

En el estudio RISE y RIDE la seguridad ocular es consistente con estudios previos de ranibizumab. En cuatro pacientes tratados con este medicamento se presentó endoftalmítis. La incidencia total de muertes por causas vasculares o desconocidas, infartos de miocardio fatales y no fatales, accidentes cerebrovasculares, que son los posibles efectos de la inhibición sistémica del factor de crecimiento vascular endotelial, fue del 4,9 al 5,5% de los pacientes simulados y del 2,4 al 8,8% de los pacientes tratados con ranibizumab (Rodríguez, 2008).

En el estudio Focus los eventos adversos oculares graves más frecuentes asociados con ranibizumab fueron inflamación intraocular (11,4%) y endoftalmítis (1,9%; 4,8% si se incluyen presuntos casos). Los principales eventos adversos no oculares graves incluyen infartos de miocardio en el grupo de TFD (3,6%) y los accidentes cerebrovasculares en el grupo tratado con ranibizumab (3,8%) (Heier *et al.*, 2006; Rodríguez Idola, 2010).

El ranibizumab fue estudiado en 2698 sujetos en diez diferentes estudios multicéntricos. Presentó una eficacia en AV del 88%. De los ojos estudiados, el 12% no mejoraron líneas de AV, el 72,30% obtuvieron ganancia de tres o menos de estas líneas, el 78,41% obtuvieron ganancia de menos de quince líneas y el 41,50% obtuvieron ganancia por encima de este valor.

Sin embargo, el uso de bevacizumab muestra menor eficacia en la resolución de AV: el 68% de ojos estudiados no mejoraron líneas de AV, el 100% obtuvieron ganancia de dos o menos líneas, el 69,03% obtuvieron ganancia de tres o menos líneas, el 50,45% obtuvieron ganancia de más de

dos líneas y el 43,75 obtuvieron una ganancia de más de cinco líneas (Jerez Olivera *et al.*, 2007).

Respecto al tratamiento en la degeneración macular relacionada con la edad tipo exudativo, y con una mirada comparativa, mientras en el estudio Marina el porcentaje de ojos estudiados que perdieron menos de quince letras de AV a los doce meses en el grupo de tratamiento simulado fue de 62 %, en el estudio Anchor los ojos tratados con verteporfina más terapia fotodinámica equivalieron al 64 %. En este caso la diferencia no es significativa, los dos tratamientos simulados tuvieron un resultado similar. El porcentaje de ojos estudiados que perdieron menos de quince letras de AV a los doce meses de tratamiento con ranibizumab 0,5 mg, en el estudio Marina fue de 95 % mientras que en estudio Anchor llegó al 96 %. Las diferencias no fueron significativas.

El porcentaje de ojos que perdieron menos de quince letras de AV a los veinticuatro meses en el grupo de tratamiento simulado fue 53 % en Marina, en tanto que en Anchor los ojos tratados con verteporfina más terapia fotodinámica equivalieron al 66 %. El porcentaje de ojos estudiados que perdieron menos de quince letras de AV a los veinticuatro meses de tratamiento con ranibizumab 0,5 mg en el estudio Marina y en el estudio Anchor fue de un 90 %.

En comparación con los resultados anteriores, en el estudio de Rodríguez (2008b), con un tiempo de seguimiento menor de 5,3 meses, en veintitrés ojos (46,9 %) se observa estabilización de la AV (pérdida < 3 líneas). El 40,8 % de los participantes presentó una mejoría significativa en su visión ($p < 0,05$). En el estudio RISE en el tratamiento para edema macular diabético, 377 participantes fueron asignados al azar. Un porcentaje de 18,1 % de los pacientes ganó quince letras, en tanto que en el estudio Marina (tratamiento para degeneración macular tipo exudativo), el 33 % tuvo una ganancia de más de quince letras de visión. El estudio RISE, que determina la eficacia de ranibizumab, logró un porcentaje de ganancia de quince letras en el

44,8 % de los participantes, lo cual comparado con el 33 % de mejoría en el estudio Marina presenta resultados con significancia clínica y *endpoints* similares en la mejoría de AV y su mantenimiento en veinticuatro meses de seguimiento (Mitchell *et al.*, 2010).

En la tabla 3 se presentan los resultados obtenidos en esta revisión, de acuerdo con las variables de estudio propuestas.

TABLA 3. **Tabla de contingencia: revisión**

ESTUDIO ASOCIADO CON EL USO DE ANTICUERPOS MONOCLONALES EN RETINOPATÍA CON ANGIOGÉNESIS	VARIABLE DE ESTUDIO	EVIDENCIA CIENTÍFICA Y GRADO DE RECOMENDACIÓN OXFORD
Ng, Shima, Calias, Cunningham y Guyer (2006)	AV	1a N2
Friberg (2010)	AV y espesor retinal central	1a N2
Cervera (2008)	Edema macular	3a N3
Chakravarthy (2006)	Espesor retinal central	1a N2
Singerman (2008)	Efectos adversos	1a N2
Weber <i>et al.</i> (2010)	AV	2b N2
Vilaró (2011)	AV y espesor retinal central	2b N1
Salman (2013)	AV, espesor macular central	2b N1
Arévalo (2011)	AV y espesor retinal central	2b N2
Shin y Kim (2011)	AV y espesor macular	3b N2
Wu (2008)	Efectos adversos	3a N2
Quiroz Mercado, Martínez-Castellanos, Covarrubias, Domínguez y Sánchez-Huerta (2007)	Escape vascular y neovascularización	2a N2
Sniegowski (2010)	PIO	2b N3
Johnson (2010)	Inflamación ocular	2b N3
Ahmad, Iqbal y Naeem (2012)	Angiogénesis- fuga vascular	2b N2
Jerez Olivera (2007)	AV	2a N2
Finger (2008)	Espesor macular, neovascularización	2b N2

ESTUDIO ASOCIADO CON EL USO DE ANTICUERPOS MONOCLONALES EN RETINOPATÍA CON ANGIOGÉNESIS	VARIABLE DE ESTUDIO	EVIDENCIA CIENTÍFICA Y GRADO DE RECOMENDACIÓN OXFORD
Finger (2007)	AV, espesor macular	2a N2
Fang (2008)	AV, espesor macular	2a N2
Melo (2007)	AV, espesor retinal central	3a N1
Spaide y Fisher (2006)	AV, fuga vascular y espesor macular	2a N2
Rosenfeld <i>et al.</i> (2006)	Espesor retinal central	2b N1
Ameri (2007)	Neovascularización	2b N3
Jerez Olivera (2007)	AV, espesor Macular y neovascularización	3a N2
Finger (2010)	AV, neovascularización	2b N2
Rothenbuehler (2009)	AV, espesor retinal central	2a N2
Massin, Bandello, Garweg <i>et al.</i> (2010)	AV	2b N1
Mohamed, Soliman, Matragoon y Elremessy (2012)	Farmacocinética y efectos adversos	2a N2
Brown (2006)	Neovascularización	2b N2
Rodríguez, Cabrera, Crespo, Cabrera, Castellano, Jerez, García y Cardona (2008)	AV	2a N3
Muriela (2011)	AV	2b N2
Estudio Marina	AV, neovascularización coroidea subfoveal	2a N2
Estudio Anchor	AV y neovascularización	2b N2
Estudio PIER	AV y neovascularización	2b N1
Estudio Pronto	AV, espesor retinal central	2a N2
Estudio Focus	AV	2b N2
Estudio Protect	AV	2a N2
Estudio Radical	AV, espesor retinal central	2b N2
Estudio Excite	AV	2b N2
Estudio Sailor	AV	2a N2

ESTUDIO ASOCIADO CON EL USO DE ANTICUERPOS MONOCLONALES EN RETINOPATÍA CON ANGIOGÉNESIS	VARIABLE DE ESTUDIO	EVIDENCIA CIENTÍFICA Y GRADO DE RECOMENDACIÓN OXFORD
Jyothi, Chowdhury, Chong y Sivaprasad (2010)	AV, espesor retinal central cmt	3 N2
Donahue, Recchia y Sternberg (2010)	AV	2b N1
Bakri (2007)	Farmacocinética	2b N1
Rodríguez (2012)	AV y espesor macular	3a N2
Pérez-Santonja, Campos-Mollo, Lledó-Riquelme, Javaloy y Alió (2010)	Neovascularización	3a N2
Bakri, Reid y Snyder (2007)	AV	2a N1
Crisswell (2008)	Espesor central, neovascularización	2b N2
Ip, Domalpally, Hopkins, Wong y Ehrlich (2012)	Neovascularización	2b N2
Alezzandrini y García (2009)	Av	2a

DISCUSIÓN

La terapia con anticuerpos monoclonales presenta alta eficacia en enfermedades retinales asociadas con angiogénesis y pérdida de AV. La retinopatía hipertensiva, así como la retinopatía diabética y la degeneración macular, entre otras enfermedades, tienen una alta viabilidad para ser tratadas con este tipo de medicamentos. El medicamento que más éxito tuvo en la disminución de fuga vascular y menor hallazgos de hiperfluorescencia fue el Bevacizumab (Rothenbuehler, 2009). Aunque de acuerdo con otros reportes, la evidencia en la mejoría sobre este *endpoint* solo se observa a lo largo de veinticuatro meses y un 25% de pacientes no responde a este (Jyothi, 2010). Los estudios demuestran que el uso de bevacizumab y ranibizumab no solo es eficaz en DMRE y retinopatía diabética, sino que muestra evidencia científica en patologías como el edema macular cistoideo y la retinopatía pigmentosa, y también en casos de hemorragias por retinopatía hipertensiva (Hou Jing, 2009).

La terapia combinada muestra evidencia científica en la resolución de variables como espesor macular y mejoría en líneas de AV; sin embargo, el uso individual de ranibizumab o bevacizumab no muestra diferencias significativas con el uso combinado de alguno de estos con pegaptanib o verteporfin (Finger y Chin, 2010).

Todos los estudios demostraron que el tratamiento con anticuerpos monoclonales tiene gran eficacia en enfermedades crónicas degenerativas. La retinopatía hipertensiva debe ser una de estas enfermedades y tiene que ser tratada en mayor porcentaje. No obstante, se puede decir que al inhibir y detener todo proceso inflamatorio, anatómico y celular, la retinopatía hipertensiva puede permanecer estable durante el tiempo. Estos planes de tratamiento deberían ser tomados más como una alternativa que como un protocolo constante, para tratar esta enfermedad que afecta de forma directa la integridad ocular.

CONCLUSIONES

Los anticuerpos monoclonales tienen la capacidad de inhibir, controlar y estabilizar todos los procesos moleculares que afectan de forma directa el sistema vascular de la retina en la retinopatía hipertensiva, el factor de crecimiento endotelial, la producción de metaloproteína y las lipoproteínas de baja densidad, entre otros.

La terapia con anticuerpos monoclonales, es en su totalidad efectiva para el tratamiento de enfermedades crónicas degenerativas, todo depende del momento de diagnóstico de la enfermedad, el tratamiento previo, la responsabilidad del paciente y las posibilidades económicas y sociales para acceder a este tratamiento.

El bevacizumab resultó ser el medicamento más efectivo como terapia para inhibir el VEGF y todo proceso inflamatorio que ponga en riesgo la integridad vascular del globo ocular, en especial la de la retina. Le siguen el ranibizumab y el pe-

gaptanib, que tienen alta eficacia sobre la mejoría de AV, reducción del espesor macular central y fuga vascular.

Después de haber revisado más de dos mil artículos basados en la evidencia, se pudo concluir que la retinopatía hipertensiva en su fase neovascular es susceptible de ser tratada con anticuerpos monoclonales. Por esta razón, resulta de importancia comenzar por esta alternativa terapéutica.

El efecto sobre el espesor macular representa el mayor beneficio y evolución en los pacientes con enfermedades oculares crónicas. La disminución en micras de espesor se dio en la totalidad de los pacientes analizados.

La terapia con anticuerpos monoclonales siempre tendrá un alto porcentaje de beneficio en el pronóstico del tratamiento. Aunque no garantiza una solución absoluta de enfermedades oculares crónicas, sí posibilita una mejoría notoria de estos cuadros clínicos.

REFERENCIAS

- Adair, T. H. y Montani J. P. (2010). *Angiogénesis* (vol. 3). Seattle: Morgan & Claypoll Life.
- Ahmad, M., Iqbal, S. y Naeem, M. (2012). Complications of intravitreal injections of bevacizumab. *An Official Journal of Peshawar Medical College*, 10 (2), 133.
- Alezzandrini, A. A. y García, M. B. (2009). Bevacizumab intravítreo en retinopatía diabética. *Archivos de Oftalmología de Buenos Aires*, 80 (2), 68-70.
- Amaya, M. y Ortega, A. E. (2000). *Función y disfunción endotelial* (vol. 3). Madrid: Universidad Complutense.
- Ameri, H. (2007). The effects of intravitreal bevacizumab on retinal neovascular membrane and normal capillaries in rabbits. *Investigative Ophthalmology & Visual Science*, 48 (12), 5708-5715.
- Arévalo, J. (2011). Intravitreal bevacizumab (avastin) for diabetic retinopathy: The 2010 Gladaof lecture. *Journal of Ophthalmology*, (1), 1-13.

- Argente, M. E. (2005). *Semiología médica: fisiopatología, semiotecnica y propedéutica*. España: Panamericana.
- Ashish Sharma, R. J. (2012). Change in macular thickness in a case of refractory diabetic macular edema with dexamethasone intravitreal implant in comparison to intravitreal implant in comparison to intravitreal implant bevacizumab: A case report. *Indian Journal of Ophthalmology*, 60 (3), 234-235. doi: 10.4103/0301-4738.95884.
- Bakri S. J., Snyder, M. R., Reid, J. M. *et al.* (2007). Pharmacokinetics of intravitreal ranibizumab (Lucentis). *Ophthalmology*, 114 (12), 2179-2182.
- Bandello, F. (2010). *Anti-VEGF* (vol. 3). Barcelona: Karger.
- Bandello, F. y Battaglia, M. (2010). *Fármacos anti-VEGF*. Barcelona: Karger.
- Barreto, G. E. (2007). Intravitreal injection of bevacizumab for cystoid macular edema in retinitis pigmentosa. *Acta Ophthalmologica*, 85 (4), 461-463.
- Borras, L. (2003). *Atlas básico de fisiología*. España: Parramon.
- Brown, D. M. (2006). The Anchor Study Group. Comparison of ranibizumab and verteporfin photodynamic therapy for neovascular age-related macular degeneration. *The New England Journal of Medicine: Research & Review*, 355 (14), 1432-1444.
- Cervera, J. (2008). Intravitreal pegaptanib sodium for refractory pseudophakic macular oedema. *Eye*, 22 (9), 1180-1182.
- Chakravarthy, U. (2006). Year 2 efficacy results of 2 randomized controlled clinical trials of pegaptanib for neovascular age-related macular degeneration. *Ophthalmology*, 113 (9), 1508.e1-1508.e25.
- Criswell, M. H., Wen-Zheng, H., Steffens, T J., Li, R. y Margaron, P. (2008). Comparing pegaptanib and triamcinolone efficacy in the rat choroidal neovascularization model. *Archives Ophthalmology*, 126 (7), 946-952.
- Donahue, S. P., Recchia, F. y Sternberg, P. (2010). Bevacizumab vs ranibizumab for age-related macular degeneration: early results of a prospective double-masked, randomized clinical trial. *American Journal of Ophthalmology* 150 (2).
- Escobar, J., Cilvetti, A., Pinzon, J. y Ramírez, G. (2001). La disfunción endotelial en la angiopatía diabética. El factor de crecimiento del endotelio vascular. *Endocrinología y Nutrición*, 48 (7), 198-201.
- Fang, X. (2008). Efficacy and safety of one intravitreal injection of bevacizumab in diabetic macular oedema. *Acta Ophthalmologica*, 86 (7), 800-805.
- Fang, X. y Sacaguchi, H. E. (2008). Efficacy and safety of one intravitreal injection of bevacizumab in diabetic macular oedema. *Acta Ophthalmologica*, 86 (7), 800-805.
- Fernández, P. L. (2008). *Farmacología: básica y clínica*. Madrid: Panamericana.
- Finger, P. T. (2007). Anti-VEGF bevacizumab (avastin) for radiation optic neuropathy. *American Journal of Ophthalmology*, 143 (2), 335-338.
- Finger, P. T. (2008). Radiation retinopathy is treatable with anti-vascular endothelial growth factor bevacizumab (avastin). *International Journal of Radiation, Oncology, Biology, Physics*, 70 (4), 974-977.
- Finger, P. y Chin., K. J. (2010). Intravitreal ranibizumab (Lucentis) for radiation maculopathy. *Journal of Ophthalmology*, 143 (2), 335-338.
- Friberg, T. R. (2010). Pegaptanib sodium as maintenance therapy in neovascular age-related macular degeneration: The Level Study. *British Journal of Ophthalmology*, 94 (12), 1611-1617.
- Gamboa, R. (2006). Fisiopatología de la hipertensión arterial esencial. Simposio: Hipertensión Arterial, *Acta Médica Peruana*, 23 (2), 76-82.
- Garnock-Karly, P. (2011). Ranibizumab. *Drugs*, 71 (4), 456-463.
- Gopal, S. y Pillai, A. K. (2007). Intravitreal bevacizumab in diabetic. *Intravitreal Bevacizumab in Diabetic*, 9 (3), 266-269.
- Hossein, A. y Chader, G. J. (2007). The effects of intravitreal bevacizumab on retinal neovascular membrane and normal capillaries in rabbits. *Investigative Ophthalmology & Visual Sciences*, 48 (12), 5708-5015.
- Hou, J., Tao, Y., Jiang, Y. R., Li, X. X. y Gao, L. (2009). Intravitreal bevacizumab versus triamcinolone ace-

- tonide for macular edema due to branch retinal vein occlusion: A matched study. *Chinese Medical Journal*, 122 (22), 2695-2699.
- Hu, Y., Gale, M., Shields, J., Garron, C., Swistak, M., Nguyen, T. H., Jacques, G., Fogle, R., Siders, W. y Kaplan, J. (2012). Enhancement of the anti-tumor activity of therapeutic monoclonal antibodies by CXCR4 antagonists. *Leukemia & Lymphoma*, 53 (1), 130-138.
- Ip, M. S., Domalpally, A., Hopkins, J. J., Wong, P. y Ehrlich, J. S. (2012). Long-term effects of ranibizumab on diabetic retinopathy severity and progression. *Archives of Ophthalmology*, 130 (9), 1145-1152. doi: 10.1001.
- Jerez Olivera, E., Cabrera López, F., Cabrera Marrero, B., Crespo Llorden, A., Rodríguez Melián, L. y Cardona Guerra, P. (2007). Bevacizumab (Avastin®) in macular patología. Our experience. *Archivos de la Sociedad Canaria de Oftalmología*, 18 (1), 18-24.
- Joachim, H. (2001). LRP: A multifunctional scavenger and signaling receptor. *The Journal of Clinical Investigation*, 108 (6), 779-784.
- Johnson, D. J. (2010). Incidence and characteristics of acute intraocular inflammation after intravitreal injection of bevacizumab: A retrospective cohort study. *Canadian Journal of Ophthalmology*, 45 (3), 239-242.
- Jyothi, S., Chowdhury, H. R., Chong, V. y Sivaprasad, S. (2010). Anti-VEGF therapy for choroidal neovascularisation previously treated with photodynamic therapy. *Eye*, 24 (16), 1018-1023. doi: 10.1038/eye.2009.266. Epub 2009 Nov 6.
- Kaufman, P. y Alm, A. (2004). *Adler. Fisiología del ojo*. España: Elsevier.
- Kelley, W. N. (1993). *Medicina interna*. Estados Unidos: Panamericana.
- Lalwani, G. A. (2009). *A variable-dosing regimen with intravitreal ranibizumab for neovascular age-related macular degeneration: Year 2 of the Pronto Study*. Bascom Palmer Eye Institute, University of Miami Miller School of Medicine.
- Latarjet, M. y Ruiz Liard, A. (2004). *Anatomía humana*. España: Médica Panamericana.
- Manterola, C. (2009). Cómo interpretar los “niveles de evidencia” en los diferentes escenarios clínicos. *Revista Chilena de Cirugía*, 61 (6), 582-595.
- Massin, P., Bandello, F., Garweg, J. G. *et al.* (2010). Safety and efficacy of ranibizumab in diabetic macular edema (Resolve Study): A 12-month, randomized, controlled, double-masked, multicenter phase II study. *Diabetes Care*, 33 (11), 2399-2405.
- Melo, G. B. (2007). Intravitreal injection of bevacizumab for cystoid macular edema in retinitis pigmentosa. *Acta Ophthalmologica Scandinavica*, 85 (4), 461-463.
- Meyer, C. H. y Holz, F. G. (2011). Preclinical aspects of anti-VEGF agents for the treatment of wet AMD: Ranibizumab and bevacizumab. *Eye*, 25, 661-672.
- Mitchell, P., Korobelnik, J. F., Lazzeta, P., Holtz, F., Prunte, C., Schmidt-Erfurth, U. *et al.* (2010). Ranibizumab (Lucentis) in neovascular age-related macular degeneration: Evidence from clinical trials. *British Journal of Ophthalmology*, 94 (2), 94-102.
- Mohamed, I., Soliman, S., Matragoon, S. y Elremessy, A. (2012). Diabetes exacerbates retinal oxidative stress, inflammation, and microvascular degeneration in spontaneously hypertensive rats. *Molecular Vision*, 18, 1457-1466.
- Montero, G. (2003). *Fisiología renal*. Costa Rica: Universidad de Costa Rica.
- Muriela, M. (2011). Treatment of wet age-related macular degeneration with ranibizumab in clinical practice: Results and prognostic factors. *Archivos de la Sociedad Española de Oftalmología*, 86 (8).
- Ng, E., Shima, D. T., Calias, P., Cunningham E. T., Jr. y Guyer, D. R. (2006). Pegaptanib, a targeted anti-VEGF aptamer for ocular vascular disease. *Nature Reviews Drug Discovery*, 5, 123-132.
- Ozturk, B. T., Kerimoglu, H., Bozkurt, B. y Okudan, S. (2011). Comparison of intravitreal bevacizumab and ranibizumab. *Journal of Ocular Pharmacology and Therapeutics*, 27 (4), 373-377.
- Padilla, J. C. (2004). Hipertensión arterial: diagnóstico y manejo. *Universitas Médica*, 45 (2), 77-84.
- Palastanga, D. F. (2007). *Anatomía y movimiento humano. Estructura y funcionamiento*. Barcelona: Paidotribo.
- Pérez, V. H. (2002). Atlas del sistema arterial cerebral con variantes anatómicas. México: Uteha.
- Pérez-Santonja, J. J., Campos-Mollo, E., Lledó-Riquelme, M., Javaloy, J. y Alió, J. L. (2010). Inhibition of cor-

- neal neovascularization by topical bevacizumab (Anti-VEGF) and Sunitinib (Anti-VEGF and Anti-PDGF) in an animal model. *American Journal of Ophthalmology*, 150 (4), 519-528.
- Pober, J. (2008). Physiology and pathobiology of microvascular endothelium. *Comprehensive Physiology*, 10 (2), 37-55.
- Quiroz-Mercado, H., Ustariz-González, O., Martínez-Castellanos, M. A., Covarrubias, P., Domínguez, F. y Sánchez-Huerta, V. (2007). Our experience after 1765 intravitreal injections of bevacizumab: The importance of being part of a developing story. *Seminars in Ophthalmology*, 22 (2), 109-125.
- Rajagopal, J., Kamath, A. G. y Rao, M. M. (2010). Intraocular injection of bevacizumab for rubeosis capsularis in a pseudophakic eye. *Eye*, 24.
- Rodríguez, I. (2010). Estudio comparativo entre Ranibizumab y Bevacizumab en el tratamiento de degeneración macular asociada a la edad de tipo exudativa. *Recercat. Diposit de la reserca de Catalunya*, 1, 2-48.
- Rodríguez, F. (2012). Grosor macular luego de tratamiento con ranibizumab o bevacizumab en degeneración macular relacionada con la edad. *Repositorio Universidad del Rosario*, 1, 2-47. Recuperado el 3 de junio de 2013, de <http://hdl.handle.net/10336/2770#sthash.9uCmMXxa.dpuf>.
- Rodríguez, L. J., Cabrera, F., Crespo, A., Cabrera, B., Castellano, J., Jerez, E., García, R. y Cardona, P. (2008). Ranibizumab (Lucentis®) for age-related macular degeneration (AMD). Our experience. *Archivos de la Sociedad Canaria de Oftalmología*, (19).
- Rosenfeld, P. J. (2006). Intravitreal avastin: The low cost alternative to lucentis? *American Journal of Ophthalmology*, 142 (1), 141-143.
- Rothenbuehler, S. (2009). Effects of ranibizumab in patients with subfoveal choroidal neovascularization attributable to age-related macular degeneration. *American Journal of Ophthalmology*, 145, 874-881.
- Rothenbuehler, S. y Waeber, D. B. (2009). Effects of ranibizumab in patients with subfoveal choroidal neovascularization attributable to age-related macular degeneration. *American Journal of Ophthalmology*, 147 (5), 874-881.
- Ruiz, M. (2009). Guías de práctica clínica de la SERV: Tratamiento de la degeneración macular asociada a la edad (DMAE) exudativa. *Archivos de la Sociedad Española de Oftalmología*, 84 (7), 333-344.
- Salman, A. G. (2012). Intravitreal bevacizumab in persistent retinopathy secondary to malignant hypertension. *Saudi Journal of Ophthalmology*, 27 (1), 25-29.
- Sanchez, M. y Barcelona, P. E. (2006). Low-density lipoprotein receptor. Related protein-1 (LRP-1) expression in a rat model of oxygen induced retinal neovascularization. *Experimental Eye Research*, 83 (6), 1378-1385.
- Sharma, A. (2012). *Change in macular thickness in a case of refractory diabetic macular edema with dexamethasone intravitreal implant in comparison to intravitreal bevacizumab: A case report*. Ublicacion: Mumbai: Medknow Publications.
- Shin, H. J. y Kim, H. C. (2009). Association between foveal microstructure and visual outcome in age-related macular degeneration. *Retina*, 31 (8), 1627-1636.
- Singerman, A. (2008). Pegaptanib sodium for neovascular age-related macular degeneration: third-year safety results of the VEGF Inhibition Study in Ocular Neovascularisation (Vision) trial. *The British Journal of Ophthalmology*, 92 (12), 1606-1611.
- Sniegowski, M. (2010). Sustained intraocular pressure elevation after intravitreal injection of bevacizumab and ranibizumab associated with trabeculitis. *Open Ophthalmology Journal*, 4, 28-29.
- Spaide, R. F. y Fisher, Y. L. (2006). Intravitreal bevacizumab (Avastin) treatment of proliferative diabetic retinopathy complicated by vitreous hemorrhage. *Retina*, 26 (3), 275-278.
- Trisan, A. (2000). Retinopatía hipertensiva. *Medicina General*, 25 (1), 554-564.
- Vilaró, M. G. (2011). Estudio prospectivo de eficacia y seguridad del pegaptanib en el tratamiento primario del edema macular secundario a trombosis venosa de la retina. Recuperado el 17 de mayo de 2013, de http://www.recercat.net/bitstream/handle/2072/171438/TR_GarciaVilaro.pdf?sequence=1
- Weber, P. A., Wirotko, B. M., Xiao X., Goss, T. F. y Zlateva, G. (2010). Newly diagnosed exudative age-related macular degeneration treated with pegaptanib sodium monotherapy in US community-based practices: medical chart review study. *BMC Ophthalmology*, 10 (2).

- Weinreb, R. N., Alon Harris, S., Lerner, F. y Sánchez Di Martino, S. (2011). *Flujo sanguíneo ocular en el glaucoma*. Holanda: Kluger.
- Wong, T. (2007). The eye in hypertension. *The Lancet*, 369 (9579), 23-29.
- Wu, L. (2008). Twelve-month safety of intravitreal injections of bevacizumab (Avastin): Results of the Pan-American Collaborative Retina Study Group (Pacores). *Graefe's Archive for Clinical and Experimental Ophthalmology*, 246, 81-87.
- Yang, Z., Strickland, D. K. y Bornstein, P. (2001). Extracellular matrix metalloproteinase 2 levels are regulated by the low density lipoprotein-related scavenger receptor and thrombospondin 2. *The Journal of Biology Chemistry*, 276 (11), 8403-8408.

Recibido: 22 de julio de 2013

Aceptado: 3 de octubre del 2013

CORRESPONDENCIA

Sandra Johanna Garzón Parra

sigarzon@unisalle.edu.co