

January 2012

## Lente escleral en paciente con quemadura ocular por álcalis

Carlos Augusto Alfonso Rojas

*Universidad del Sinú, revistasaludvisual@lasalle.edu.co*

Rosario Pizza Barrios

*Universidad del Sinú, revistasaludvisual@lasalle.edu.co*

Follow this and additional works at: <https://ciencia.lasalle.edu.co/svo>



Part of the [Eye Diseases Commons](#), [Optometry Commons](#), [Other Analytical, Diagnostic and Therapeutic Techniques and Equipment Commons](#), and the [Vision Science Commons](#)

---

### Citación recomendada

Alfonso Rojas CA y Pizza Barrios R. Lente escleral en paciente con quemadura ocular por álcalis. *Cienc Tecnol Salud Vis Ocul.* 2012;(2): 135-143. doi: <https://doi.org/10.19052/sv.1441>

This Artículo de Revisión is brought to you for free and open access by the Revistas científicas at Ciencia Unisalle. It has been accepted for inclusion in *Ciencia y Tecnología para la Salud Visual y Ocular* by an authorized editor of Ciencia Unisalle. For more information, please contact [ciencia@lasalle.edu.co](mailto:ciencia@lasalle.edu.co).

# Lente escleral en paciente con quemadura ocular por álcalis

Scleral lens in a patient with ocular burn by alkalis

CARLOS AUGUSTO ALFONSO ROJAS\*  
ROSARIO PIZZA BARRIOS\*\*

## RESUMEN

Se presenta el caso de un paciente que sufrió una quemadura química ocular con álcalis (cal) en el ojo derecho y que fue tratado por el servicio de córnea y enfermedades externas con inyección subconjuntival de bevacizumab y posterior trasplante de células limbares de tipo autólogo. En la evaluación por el servicio de contactología, 4 años después, se presentó agudeza visual disminuida, con astigmatismo irregular alto y aberraciones corneanas de alto orden elevadas que no podían ser corregidas con anteojos; así mismo, en la biomicroscopía se observó conjuntivización entre las 3 y las 9 en la región superior, con opacidad difusa de la córnea y neovascularización y disfunción severa del sistema lagrimal. Por lo anterior, como tratamiento se realizó una adaptación de lente de soporte escleral en el ojo afectado, que logró recuperación en la agudeza visual, disminución de las aberraciones ópticas corneanas de alto orden y formación de una cámara húmeda por la interfase lente-córnea, que mejoró la regularización óptica de la superficie ocular. El paciente se rehabilitó funcional y terapéuticamente por medio de la adaptación del lente escleral, llamado también queratoprótesis de superficie ocular tipo Boston.

**Palabras clave:** lente escleral, quemadura ocular, astigmatismo irregular, aberraciones ópticas.

## ABSTRACT

A case is presented of a patient who suffered an ocular chemical burn by alkalis (lime) in the right eye, treated for cornea service and external diseases with subconjunctival bevacizumab injection and subsequent autologous limbal cell transplant. The evaluation by contact lens service, 4 years later, revealed decreased visual acuity, high irregular astigmatism and high order corneal aberrations that could not be corrected with glasses; likewise, biomicroscopy showed conjunctivalization between 3 and 9 in the upper region with diffuse opacity of the cornea, as well as neovascularization and severe dysfunction of the lacrimal system. As a result, treatment was performed as an adaptation of a support scleral lens in the affected eye, which achieved a recovery in visual acuity, decreased corneal optical aberrations of higher order and forming of a moist chamber for lens-cornea interface, which improved the optical regularization of the ocular surface. The patient was functionally and therapeutically rehabilitated through scleral lens adaptation, also called Boston keratoprosthesis of the ocular surface.

**Keywords:** scleral lens, ocular burn, irregular astigmatism, optical aberrations.

\*Optómetra, Universidad de La Salle. Maestrante en Ciencias de la Visión, Universidad de La Salle. Docente del Posgrado de Oftalmología, Universidad del Sinú.

\*\*Médica, Universidad de Cartagena. Oftalmóloga subespecialista en córnea y enfermedades externas, Santa Casa (Sao Paulo Brasil). Docente del posgrado de Oftalmología, Universidad del Sinú.

## INTRODUCCIÓN

Las quemaduras oculares comprenden del 7,7 al 18% del trauma ocular a nivel mundial, presentándose principalmente en jóvenes por diferentes causas, siendo los ácidos o bases fuertes los que producen lesiones más graves, asociándose a la destrucción de las células limbares y generando úlceras epiteliales recurrentes, úlceras estromales crónicas, neovascularización estromal profunda, superposición de la conjuntiva e incluso perforación corneal (Merle et ál., 2008), con un impacto significativo en la función visual y la calidad de vida del paciente (Le et ál., 2011; Yeoun et ál., 2011).

Los productos químicos que con mayor frecuencia causan quemaduras por álcalis son el amoníaco y la lejía de uso doméstico, el hidróxido de magnesio (bengalas y cal) y el hidróxido de sodio, entre otros. Las quemaduras por álcalis ocasionan saponificación de los ácidos grasos en las membranas de los queratocitos que coagulan rápidamente; la sustancia propia se destruye. El daño es incontrolable y progresivo. La desintegración del epitelio puede seguir a una ulceración o a una perforación estromal. La conjuntiva también pierde su epitelio y posteriormente la fibrosa y puede formar simblefaron (Kansky, 2009).

Las opciones de tratamiento disponibles para la deficiencia limbar por las quemaduras incluyen los trasplantes de limbo autólogo (propio) o alogénico (de un donante) y, más recientemente, el trasplante de fuentes alternativas de epitelio, como se cultivan las células madre de la córnea y de la mucosa oral (Lim et ál., 2009), lográndose la supervivencia a largo plazo del injerto en la reconstrucción de la superficie ocular (Huang et ál., 2011).

Ópticamente, en los casos de corneas asimétricas e irregulares como en el queratocono o secundarias a quemaduras o traumas, que generan astigmatismos altos e irregulares con aberraciones de alto orden y disminución de la calidad óptica ocular, el tratamiento óptico funcional más efectivo consiste en una adecuada adaptación de lentes de contacto

rígidos gas permeables, los cuales proporcionan un método eficaz en la remodelación de la superficie ocular combinada con la película lagrimal que mejoran la calidad óptica e incrementan la agudeza visual y la sensibilidad al contraste, gracias a la reducción del astigmatismo corneal irregular y las aberraciones de alto orden (Xie et ál., 2005), incluso el coma, el trefoil y la aberración esférica (Egorov et ál., 2010). Dentro de los tipos de lentes de contacto gas permeables se encuentran los de soporte escleral, también llamados en algunos casos “queratoprótesis de superficie ocular tipo Boston”, los cuales han sido usados en casos de quemaduras térmicas periorbitarias, reportando recuperación en las agudezas visuales mejor corregidas entre 20/70 y 20/40, siendo considerados una opción de tratamiento en estos casos (Kalwerisky et ál., 2012). Estos lentes, aparte de su función óptica, protegen del trauma a los párpados y a las pestañas, al formar una cámara húmeda que permite mantener la córnea lubricada por un tiempo más largo. Su adaptación es independiente de la topografía corneal, ya que recubre la córnea y no existe contacto entre el lente y esta, por que su soporte se da en la porción escleral (Romero-Rangel et ál., 2000; Pullum y Buckley, 2007), lo que facilita su adaptación en las corneas irregulares. Los lentes esclerales se han indicado en los casos de ojo seco severo, aunque también se pueden usar en ectasia corneal como queratocono o degeneración marginal pelúcida y en otras enfermedades que afectan a los párpados y a la superficie ocular (Romero-Rangel et ál., 2000), como el síndrome Stevens Johnson (Sayegh et ál., 2008; Punzi et ál., 2010) o en quemaduras oculares (Kalwerisky et ál., 2012).

## CASO CLÍNICO

Paciente masculino de 24 años, de ocupación albañil, remitido al servicio de contactología por el servicio de córnea. El paciente refiere disminución visual del ojo derecho posterior a accidente laboral por quemadura ocular con álcalis (cal) en ojo derecho, hace 4 años, así como visión fluctuante, ardor, sensación de ojo seco, irritación y fotofobia.

## ANTECEDENTES

1. Inyección subconjuntival en ojo derecho con bevacizumab hace 4 años (figura 1).
2. Injerto limbar de ojo izquierdo en ojo derecho + membrana amniótica hace 3 años (10/10/2010).
3. Implante de plus de colágeno ojo derecho (10/11/2011).

Al examen por el servicio de lentes de contacto (02/01/2012) se encontró disminución de la AV en OD con recuperación con anteojos de 20/50 y con PH 20/25, con un alto astigmatismo mixto irregular con tendencia contra la regla, y una opacidad corneal en el tercio superior con compromiso del eje visual (figura 2). Así mismo, se evidenció una disfunción lagrimal severa con un BUT de 0 s. En la tabla 1 se resumen los resultados de los test diagnósticos.

TABLA 1. Resultados de test diagnósticos

TEST	OJO DERECHO	OJO IZQUIERDO
Agudeza visual lejana sin corrección	20/50 PH 20/25	20/20
Agudeza visual próxima sin corrección	20/50	20/20
Biomicroscopía	Ver figura 2	Sin alteraciones
Fondo de ojo	Sin alteraciones	Sin alteraciones
Queratometría	42,00 @ 100° / 48,00 @ 160° Miras irregulares Difícil contactación.	43,00 sph
Retinoscopia estática	+5,00 - 8,00 x 105° Reflejo irregular	+0,50 - 0,75 x 90°
Subjetivo	+3,00 - 8,00 x 105° 20/40	0,00 - 0,75 x 90° 20/20

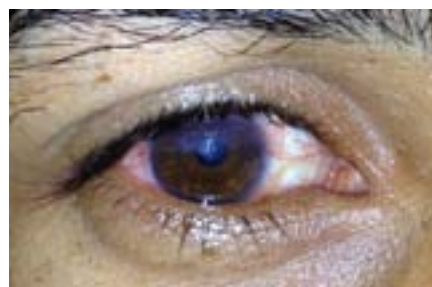

FIGURA 2. Foto segmento anterior ojo derecho. Opacidad corneal 1/3 superior con neovascularización desde las 9 hasta las 3, comprometiendo eje visual superior, con BUT de 0 s

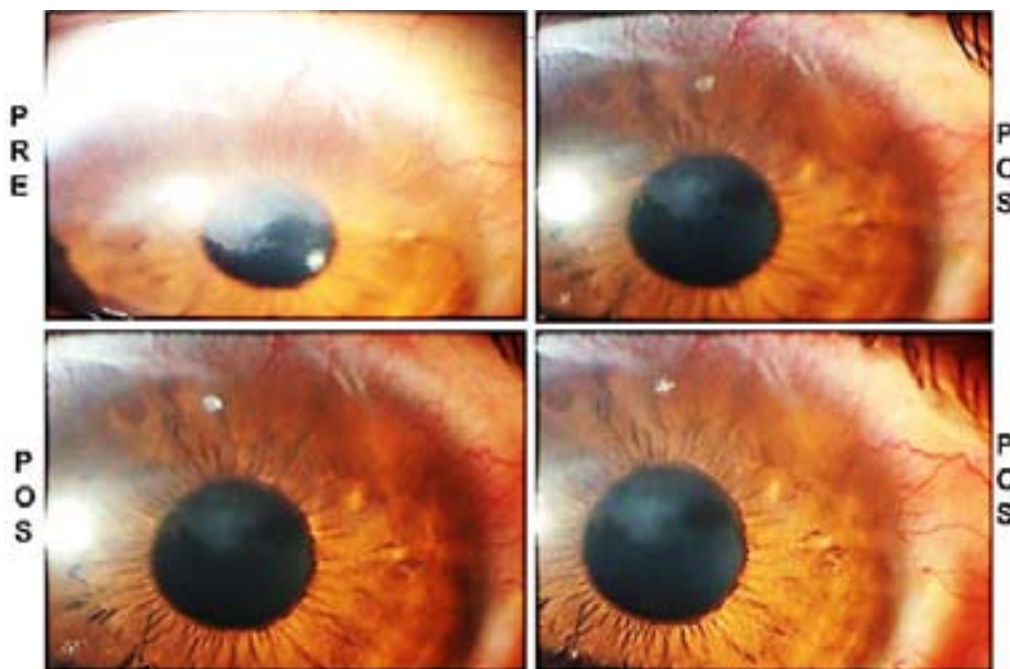


FIGURA 1. Fotografía del segmento anterior comparativa, donde en el postramiento se observa regresión de neovasos en el tercio superior de la cornea (16/08/2008)

**DIAGNÓSTICO**

1. Astigmatismo mixto contra la regla, ojo derecho.
2. Astigmatismo miópico simple contra la regla, ojo izquierdo.
3. Leucoma tercio superior, ojo derecho.
4. Neovascularización corneal, ojo derecho.
5. Síndrome de disfunción lagrimal moderado, ojo derecho.

**PLAN**

1. Topografía corneal de curvatura y elevación, ojo derecho.
2. Aberrometría corneal, ojo derecho.
3. Recuento de células endoteliales, ojo derecho.
4. Tomografía óptica del segmento anterior, ojo derecho.
5. Prueba lente de contacto escleral, ojo derecho.

**TRATAMIENTO INICIAL**

Se realizó una primera prueba con lente de contacto escleral (figura 3). Los parámetros del lente se resumen en la tabla 2.

TABLA 2. Parámetros y resultados con lente escleral inicial

Parámetros iniciales	CB: 6,40 mm Curva 1: 11,00 mm Curva 2: 12,00 mm Poder: +3,00 Dpt Zona óptica: 13,00 mm Diámetro 15,0 mm Material: Hexafocon A Dk 100
AV s/LC	20/100
Retinoscopia s/LC	-13,50
	-13,25 20/25
Subjetivo s/LC	Compensando el poder del lente de prueba y el poder del lente subjetivo, el valor sería de -10,25. Compensándole la distancia vértice la rx final sería de -9,00 Dpt.

*Nota:* se presentó una dificultad marcada en la colocación y en el llenado del lente por hendidura estrecha. La tolerancia fue buena después de 15 min de uso; en la iluminación tangencial se observó espacio libre entre la córnea y el lente.

**PLAN**

1. Modificación de parámetros
2. Segunda prueba de lente de contacto escleral

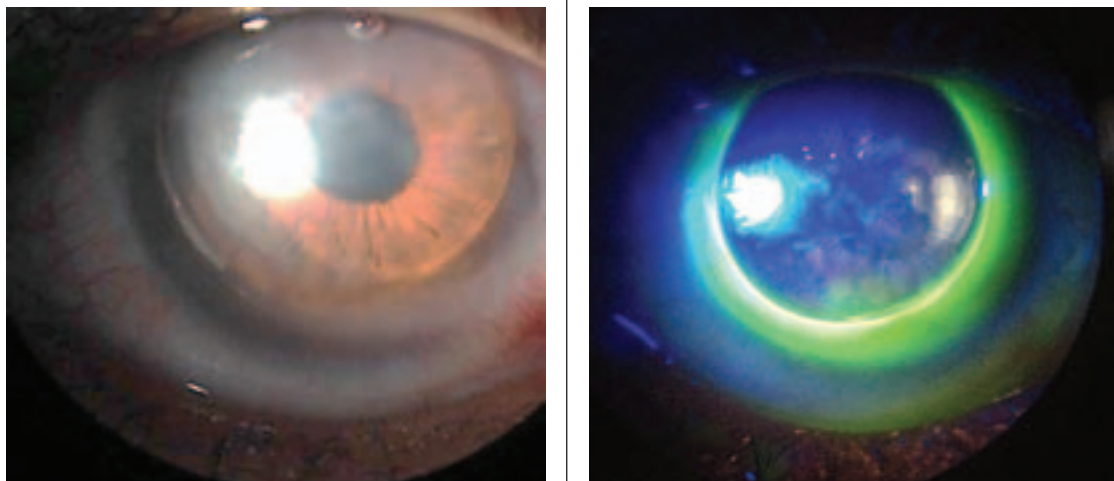


FIGURA 3. Se observó buen centraje y llenado del lente (hialuronato de sodio) con movimiento mínimo de 0,5 mm, sin blanqueamiento escleral en los 360 grados. Acumulación de fluoresceína en la curva 1.

## TRATAMIENTO FINAL

Se realizó una segunda prueba con nuevos parámetros con el lente escleral de hexafocon A en OD, obteniéndose una franca mejoría de la AV a 20/25 y, así mismo, un defecto refractivo bajo. Los parámetros del lente y los resultados se consignan en la tabla 3.

TABLA 3. Parámetros modificados y resultados finales con lente escleral

Parámetros modificados	CB: 6,40 mm Curva 1: 11,00 mm Curva 2: 12,00 mm Poder: -9,00 Dpt Zona óptica: 12,5 mm Diámetro 14,0 mm Material: hexafocon A Dk 100
AV s/LC	20/25
Retinoscopia s/LC	+0,50 - 0,50 x 0
Subjetivo s/LC	0,00 20/25

El lente presentó buen centraje, mínimo movimiento 0,5 mm; córnea sin toque con acumulación central de fluoresceína, alineación periférica y limbo con espacio lagrimal leve, por lo que se amplió la curva posterior periférica (figura 4).

En la tabla 4 se presenta la comparación entre las medidas sin el lente y sobre el lente escleral.

TABLA 4. Datos comparativos sin y con el lente escleral ojo derecho

	PREADAPTACIÓN	POSTADAPTACIÓN (SOBRE LC)
Topografía corneal	Simk: 42,06/45,12x73 Cyl: 3,06 K más curva: 50,1 Dpt Pupila: 1,54 mm mesópica. Blanco/blanco horizontal : 11,9 mm	Sim K: 43,30/43,59x111 Cyl: 0,29
Aberrometría corneal	RMS total: 9,62 $\mu\text{m}$ (VR 1,00 $\mu\text{m}$ ) RMS HOA: 8,40 $\mu\text{m}$ (VR 0,50 $\mu\text{m}$ ) 2 orden: 4,68 $\mu\text{m}$ 3 orden: 5,42 $\mu\text{m}$ 4 orden: 5,97 $\mu\text{m}$ Coma: -3,21 $\mu\text{m}$ Aberración esférica: -0,23 $\mu\text{m}$	RMS total: 2,22 $\mu\text{m}$ (VR 1,00 $\mu\text{m}$ ) RMS HOA: 1,92 $\mu\text{m}$ (VR 0,50 $\mu\text{m}$ ) 2 orden: 1,11 $\mu\text{m}$ 3 orden: 1,69 $\mu\text{m}$ 4 orden: 0,77 $\mu\text{m}$ Coma: 1,52 $\mu\text{m}$ Aberración esférica: 0,45 $\mu\text{m}$
Paquimetría	Central: 533 $\mu\text{m}$ Mínimo: 509 $\mu\text{m}$	Central: 630 $\mu\text{m}$ Mínimo: 619 $\mu\text{m}$
Plácido	Distorsionados irregulares	Concéntricos regulares

Se realizaron estudios comparativos y diferenciales de los exámenes sin y sobre el lente, entre ellos la imagen del disco de Plácido, las topografías corneales, la paquimetría con Galilei (figura 5), las aberraciones corneales, las aberraciones corneales de alto orden (figura 6) y la tomografía óptica de segmento anterior.

En la figura 5 se comparan los espesores corneanos centrales y paracentrales, donde para la preadaptación (A) se encuentran valores dentro de los límites con valor central de 533  $\mu\text{m}$  y valor mínimo

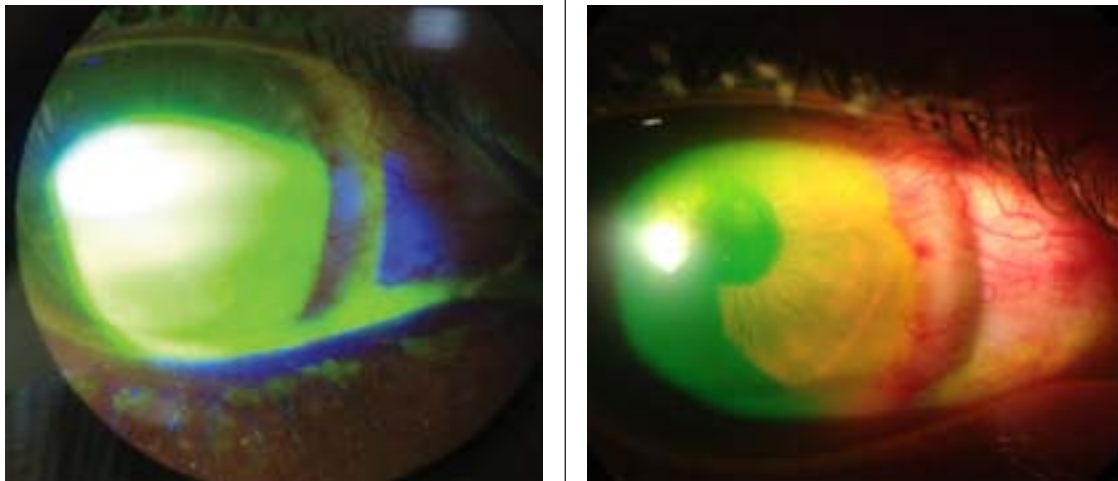
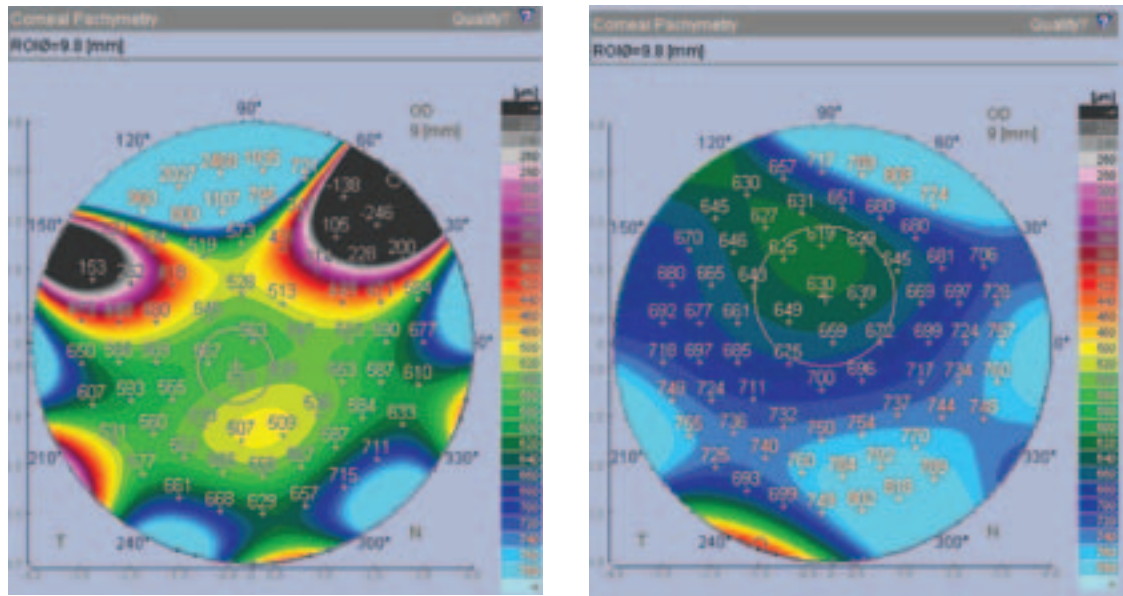


FIGURA 4. Fluorograma y foto de segmento anterior con lente escleral





Pre (A) Post (B)

FIGURA 5. Paquimetría corneal pre y post adaptación sobre LC OD

descentrado inferonasal de 509  $\mu\text{m}$ . Se observan artefactos (negro) de la toma por irregularidad de la superficie.

Con el uso del lente escleral postadaptación (B) se evidenció un aumento en los espesores centrales en 97  $\mu\text{m}$  y en el valor mínimo de 110  $\mu\text{m}$ , con un valor central de 630  $\mu\text{m}$  y un valor mínimo de 619  $\mu\text{m}$ .

En la figura 6 se comparan las aberraciones ópticas corneanas, donde para la preadaptación (A) se encontraron aberraciones situadas principalmente dentro del alto orden, predominando el quatrilobillo, el trefoil y el astigmatismo de segundo orden. El RMS total y el RMS HOA se encuentran eleva-

dos, lo que indicaría una disminución severa de la calidad óptica de la córnea. Posteriormente a la adaptación del lente escleral (B) se observó una disminución en las aberraciones totales de 7,40  $\mu\text{m}$  y de alto orden en 6,48  $\mu\text{m}$ ; esto implicaría una mejora sustancial en la calidad óptica de la córnea.

Se hizo recuento de células endoteliales del ojo derecho con 2450 células/ $\mu\text{m}^2$ , evidenciándose densidad dentro de límites, sin alteraciones morfológicas con preservación del tamaño y número celular en el área central visible, por lo que es viable adaptación de lente escleral. También se midió la densitometría corneal en las áreas del hiperreflexión relacionadas con leucoma, reportando un 100% (VR<8%), lo que indica una se-

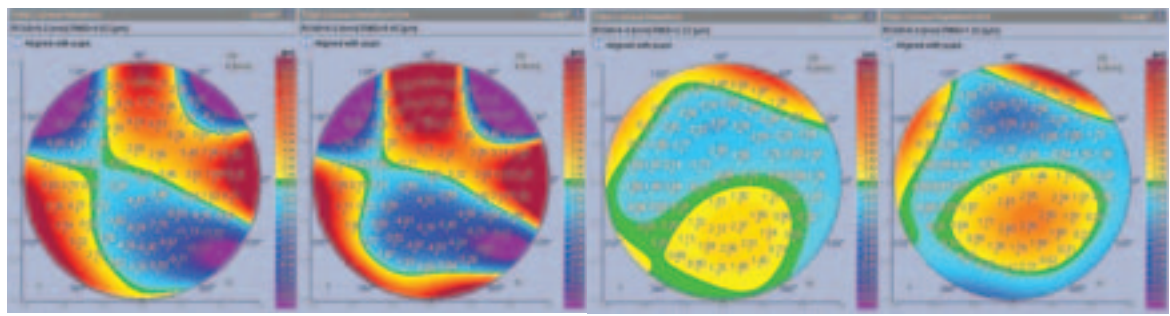


FIGURA 6. Aberraciones corneales pre y post adaptación sobre LC OD, (Pre (A) Pos (B))

vera disminución en la transparencia del tejido. Se midió la profundidad del leucoma, con un valor entre 100 y 120  $\mu\text{m}$ .

Al corte tomográfico con Galilei se observó un Vault de 60  $\mu\text{m}$  (0,60 mm) de la interfase dada entre la cara anterior de la córnea y la cara externa del lente escleral (figura 7).

## DISCUSIÓN

El 84% de los accidentes de trabajo que involucran al ojo son quemaduras de la superficie ocular y generalmente bilaterales (Tuft y Shortt, 2009); en este caso la afectación fue monocular. La colocación de lentes de contacto rígidos gas permeables convencionales no se consideró, por el estado de la córnea del paciente en el tercio superior. Así mismo, el BUT de 0 s no proveía una superficie ideal para la colocación del lente, a pesar de que el paciente reportaba mejoría con el uso del suero autólogo y el implante de plug de colágeno. Los tratamientos con inyecciones subconjuntivales con bevacizumab demostraron disminución en la neovascularización; se evidenció mejora en el estado general de la lesión con el injerto limbar + membrana amniótica; sin embargo, persistía la

opacificación corneal y la deficiencia de células calciformes y epiteliales. El objetivo que se logró con la adaptación del lente escleral, aparte de restablecer la agudeza visual y de la disminución de las aberraciones, fue aumentar la humectación de la córnea, respetando su integridad; se preservó una distancia entre la cara anterior de la córnea y la cara interna del lente, con una interfase de hialuronato de sodio 0,15% libre de preservante. Esto condujo a la reducción en la sintomatología de visión fluctuante, ardor, sensación de ojo seco, irritación y fotofobia, y mejoró la deficiencia de células limbares (Schomak, 2011; Rathí et ál., 2012).

La agudeza visual sin corrección era aceptable (20/50), dada por el factor de equivalencia del astigmatismo mixto; sin embargo, la recuperación con anteojos era de una línea (20/40) con respecto al agujero estenopéico (20/25), en donde el astigmatismo corneal irregular no era corregido totalmente por los lentes esferocilíndricos regulares y, así mismo, la anisoametropía refractiva de 8,00 Dpt en el cilindro y de 3,00 Dpt en la esfera, generaba aniseiconía y asimetría con la corrección de anteojos, que eran compensadas adecuadamente con los lentes de contacto (20/25). En las pruebas de los dos lentes esclerales, los cambios de poder refractivo entre estos fue dado por el índice de re-




FIGURA 7. Corte tomográfico con Galilei



fracción de la solución de llenado (hialuronato de sodio n: 1.525) y el menisco lagrimal que se formó de 0,6 mm, por lo que fue necesario cambiar el poder en 11,00 Dpt.

Topográficamente, se observó una diferencia de 5,00 Dpt entre el astigmatismo corneal y el refractivo producido por la opacidad corneal y por la reducción en la calidad de la toma de examen topográfico con el Galilei, por lo que los valores se tomaron como datos aproximados, siendo los más precisos de medir teniendo en cuenta el caso. Las aberraciones ópticas corneales arrojaron valores de RMS total y RMS de alto orden bastante elevados con respecto a los de referencia, lo cual indica una disminución severa en la calidad óptica de la imagen corneal. A pesar de ser analizadas con el equipo Galilei, el cual se basa en el principio de trazado de rayos hasta la entrada pupilar, la inestabilidad marcada de la película lagrimal hizo que las aberraciones variaran según el estado de esta, por lo que las tomas se hicieron posteriormente a la aplicación de lubricante, lo que evidenció la necesidad de proveer una superficie de mayor estabilidad y regularidad, obtenida con el lente escleral que restableció el sistema óptico corneal, con disminución de las aberraciones totales y de alto orden y mejora de la calidad visual, aproximándose a los valores de referencia (Egorov, 2010).

## CONCLUSIONES Y RECOMENDACIONES

En el caso de la quemadura ocular por álcalis con insuficiencia limbar severa y neovascularización corneal, que ha sido tratada con inyección subconjuntival con bevacizumab e injerto limbar autólogo del ojo contralateral, el lente de contacto escleral rígido gas permeable permitió la recuperación de la agudeza visual, al disminuir el astigmatismo irregular así como las aberraciones ópticas corneanas totales y de alto orden. Su colocación formó una cámara húmeda dada por el hialuronato de sodio que está en la interfase lente-córnea, con obvia lubricación de manera constante a la superficie con

alteración severa de la película lagrimal. A pesar de requerirse un mayor tiempo de entrenamiento al paciente para el uso y manejo del lente, el beneficio funcional y terapéutico mejoró la calidad de vida de aquel. El uso de tecnologías diagnósticas como la topografía, la aberrometría, el recuento celular, la tomografía, la fotografía, así como la citología de impresión permitió una evaluación, un manejo y un seguimiento más precisos desde el punto de vista clínico y legal, en este caso que estaba clasificado dentro de la categoría de accidentes laborales.

## REFERENCIAS

- Egorov, G. B., Bobrovskikh, N. V. y Savochkina, O. A. (2010). Possibilities of compensation of optical aberrations in keratoconus with rigid gas-permeable contact lenses. *Vestnik Oftalmologii*, 126 (1), 42-46.
- Huang, T., Wang, Y., Zhang, H., Gao, N. y Hu, A. (2011). Limbal allografting from living-related donors to treat partial limbal deficiency secondary to ocular chemical burns. *Archives of Ophthalmology*, 129 (10), 1267-1273.
- Kalwerisky, K., Davies, B., Mihora, L., Czyz, C. N., Foster, J. A. y De Martelaere, S. (2012). Use of the Boston Ocular Surface Prosthesis in the management of severe periorbital thermal injuries: a case series of 10 patients. *Ophthalmology*, 119 (3), 516-521.
- Kansky, J. (2009). *Oftalmología clínica* (6ª ed.). España: Elsevier.
- Le, Q., Chen, Y., Wang, X., Li, Y., Hong, J. y Xu, J. (2011). Vision-related quality of life in patients with ocular chemical burns. *Investigative Ophthalmology & Visual Science*, 52 (12), 8951-8956.
- Lim, P., Fuchsluger, T. A. y Jurkunas, U. V. (2009). Limbal stem cell deficiency and corneal neovascularization. *Seminars in Ophthalmology*, 24 (3), 139-148.
- Merle, H., Gérard, M. y Schrage, N. (2008). Ocular burns. *Journal France Ophthalmology*, 31 (7), 723-734.
- Pullum, K. y Buckley, R. (2007). Therapeutic and ocular surface indications for scleral contact lenses. *Ocular Surface*, 5 (1), 40-48.

- Punzi, A., Serapião, M., Costa, C., Pereira, T. y Pereira, J. (2010). Lente de contato escleral na reabilitação ocular de pacientes com síndrome de Stevens-Johnson. *Arquivos Brasileiros Oftalmologia*, 73 (5), 428-432.
- Rathi, V., Sudharman, P., Vaddavalli, K., Dumpati, S., Chakrabarti, T. y Sangwan, V. (2012). Fluid-filled scleral contact lenses in vernal keratoconjunctivitis. *Eye Contact Lens*, 23.
- Romero-Rangel, T., Stavrou, P., Cotter, J., Rosenthal, P., Baltatzis, S. y Foster, C. S. (2000). Gas-permeable scleral contact lens therapy in ocular surface disease. *American Journal Ophthalmology*, 130 (1), 25-32.
- Sayegh, R., Ang, L. P., Foster, C. S. y Dohlman, C. H. (2008). The Boston keratoprosthesis in Stevens-Johnson syndrome. *American Journal Ophthalmology*, 145 (3), 438-444.
- Schornack, M. M. (2011). Limbal stem cell disease: Management with scleral lenses. *Clinical Experimental Optometry*, 94 (6), 592-594.
- Tuft, S. y Shortt, A. (2009). Surgical rehabilitations following severe ocular burns. *Eye*, 23 (10), 1966-1971.
- Xie, P. Y., Wang, D., Yang, L. N. y Zhou, W. J. (2005). The evaluation of visual quality in keratoconus eyes corrected by rigid gas-permeable contact lens. *Zhonghua Yan Ke Za Zhi*, 41 (12), 1086-1091.
- Yeoun, C., In, K. y Jae, C. (2011). Technique for autologous nasal mucosa transplantation in severe ocular surface disease. *European Journal Ophthalmology*, 21 (5), 545-551.

Recibido: 5 de mayo del 2012

Aceptado: 17 de septiembre del 2012

CORRESPONDENCIA

Carlos Augusto Alfonso Rojas  
doctoralfonso@hotmail.com

