

January 2010

Alteraciones en la superficie ocular y la película lagrimal en pacientes con conjuntivitis alérgica

Leidy Viviana Sánchez Calderón

Universidad de La Salle, Bogotá, revistasaludvisual@lasalle.edu.co

Luis Miguel González Díaz

Universidad de La Salle, Bogotá, revistasaludvisual@lasalle.edu.co

Martha Fabiola Rodríguez

Universidad de La Salle, Bogotá, mafarodriguez@unisalle.edu.co

Follow this and additional works at: <https://ciencia.lasalle.edu.co/svo>



Part of the [Eye Diseases Commons](#), [Optometry Commons](#), [Other Analytical, Diagnostic and Therapeutic Techniques and Equipment Commons](#), and the [Vision Science Commons](#)

Citación recomendada

Sánchez Calderón LV, González Díaz LM y Rodríguez MF. Alteraciones en la superficie ocular y la película lagrimal en pacientes con conjuntivitis alérgica. *Cienc Tecnol Salud Vis Ocul.* 2010;(2): 63-71. doi: <https://doi.org/10.19052/sv.812>

This Artículo de Investigación is brought to you for free and open access by the Revistas científicas at Ciencia Unisalle. It has been accepted for inclusion in *Ciencia y Tecnología para la Salud Visual y Ocular* by an authorized editor of Ciencia Unisalle. For more information, please contact ciencia@lasalle.edu.co.

Alteraciones en la superficie ocular y la película lagrimal en pacientes con conjuntivitis alérgica

Leidy Viviana Sánchez Calderón*

Luis Miguel González Díaz**

Martha Fabiola Rodríguez***

RESUMEN

Introducción: la conjuntivitis alérgica involucra una serie de mediadores inflamatorios e inmunológicos que afectan la estructura y fisiología de la unidad funcional lagrimal. **Objetivo:** Determinar las alteraciones en la superficie ocular y película lagrimal en pacientes con conjuntivitis alérgica. **Materiales y métodos:** se estudiaron tres grupos de 20 ojos de pacientes con conjuntivitis alérgica, 20 ojos sin patología ocular evidente, 20 ojos con ojo seco. Los pacientes y controles acudieron a la Clínica de Optometría de la Universidad de La Salle y firmaron el consentimiento informado antes de iniciar la investigación. Se realizó diagnóstico clínico y las siguientes pruebas: test de Schirmer 2, test de TBUT, biomicroscopía con tinción de fluoresceína y rosa de bengala, y

citología de impresión conjuntival. **Resultados:** el 85% de los pacientes con conjuntivitis alérgica fue positivo para rosa de bengala, el 50% presentó metaplasia escamosa y el 5% tinción corneal positiva con fluoresceína. De estos pacientes el 82,3% presentó alteración en el TBUT y el 23,5% en el test de Schirmer. **Conclusiones:** la mayoría de los pacientes alérgicos presentan alteraciones en el epitelio conjuntival y disminución en la calidad de la película lagrimal. El daño del epitelio conjuntival incide en la estabilidad de la película lagrimal.

Palabras clave: citología de impresión conjuntival, conjuntivitis alérgica, ojo seco, inflamación, película lagrimal.

* Optómetra de la Universidad de La Salle. Optómetra Óptica Visual Point.

** Optómetra de la Universidad de La Salle. Optómetra clínica IMEVI.

*** Bacterióloga. Magíster en Inmunología. Docente Investigadora de la Universidad de La Salle. Correo electrónico: mafarodriguez@unisalle.edu.co

Fecha de recepción: 3 de agosto del 2010

Fecha de aprobación: 10 de septiembre del 2010

Changes in the ocular surface and tear film in patients with allergic conjunctivitis

ABSTRACT

Allergic conjunctivitis involves inflammatory and immune mediators that affect the structure and physiology of the lacrimal functional unit. **Objective:** To determine the alterations in the ocular surface and tear film in patients with allergic. **Methods:** 3 groups of patients were studied: 20 eyes of patients with allergic conjunctivitis, 20 eyes without evident eye disease, 20 eyes with dry eye. Patients and controls attended the Optometry Clinic at the University of La Salle and signed informed consent before starting the investigation. Clinical diagnosis was made and the following tests performed: Schirmer test 2, test TBUT, biomicroscopy with fluorescein staining and rose bengal and conjunctival impression cytology.

Results: 85% of patients with allergic conjunctivitis were positive for rose bengal, 50% had squamous metaplasia and 5% positive corneal fluorescein staining. Of these patients, 82.3% presented alterations in TBUT and 23.5% Schirmer test. **Conclusions:** The majority of allergic patients have alterations in the conjunctival epithelium and reduced quality of the tear film. Conjunctival epithelial damage in patients with allergic conjunctivitis, affects the stability of the tear film.

Keywords: Conjunctival impression cytology, allergic conjunctivitis, dry eye, inflammation, tear film.

INTRODUCCIÓN

La conjuntivitis alérgica y el ojo seco son las enfermedades oculares más frecuentes en todo el mundo, difíciles de diagnosticar, dado que muchos de los signos y síntomas son compartidos (Messmer et ál., 2006), como ojo rojo, ardor, fotofobia, sequedad, irritación, sensación de cuerpo extraño y prurito (Donate et ál., 2002; Rodríguez y Rojas 2008; Begley et ál., 2002; Gulati et ál., 2006, Bielory, 2004); en las dos patologías, estos síntomas se han asociado a una neuropatía periférica, secundaria a la activación inmunológica y la respuesta inflamatoria (Kaplan et ál., 1990).

La respuesta inflamatoria y probablemente parte del mecanismo inmunológico son factores comunes en las dos patologías. En la alergia la degranulación del mastocito y la liberación de múltiples mediadores inflamatorios ocasionan la mayoría de las manifestaciones clínicas observadas en los pacientes. Esta respuesta exagerada involucra la síntesis y regulación de IgE durante la fase de sensibilización (Galli, Tsai y Piliponsky, 2008).

En el ojo seco, se sabe que el proceso inflamatorio y la activación inmunológica hace parte de la fisiopatología del síndrome (DEWS, 2007; Brignole et ál., 2000; Solomon et ál., 2001). Aunque no totalmente entendido, se ha postulado que la inflamación es la consecuencia del daño del tejido debido a la alteración lagrimal, con activación directa de las células epiteliales evidenciada por el incremento en la expresión de marcadores inflamatorios como antígenos de los leucitos humanos (HLA DR), moléculas de adhesión intercelular (ICAM-1), CD40, ligando CD40 y la síntesis de varias citoquinas (Stern et ál., 2002; Brignole et ál., 2000; Rodríguez, Rojas y Mercado, 2008). Cabe resaltar que estos mismos cambios se han reportado en los pacientes con conjuntivitis alérgica (Irkeç y Bozkurt, 2003). Stern et ál. (2005) propusieron que en las dos patologías intervienen los linfocitos T ayu-

dadadores (LTh), en el ojo seco los LTh1 con la secreción de interferón gamma (INF- γ) y en la conjuntivitis alérgica los LTh2 con la secreción de interleuquinas 4 y 13. Es posible que el mecanismo inductor de la respuesta inflamatoria sea diferente para las dos patologías, pero la similitud en las manifestaciones clínicas hace pensar que en la fase efectora podrían intervenir las mismas células y factores solubles.

El ojo seco es una condición multifactorial en la que hay alteración de la película lagrimal y la superficie ocular; sin importar en donde se inicia, el mal funcionamiento de cualquiera de las dos partes ocasiona el síndrome. En la mayoría de los casos los primeros cambios se dan en la lágrima, no obstante, el ojo seco también se origina a partir de patologías sistémicas e inflamatorias del segmento anterior, como la conjuntivitis alérgica (Bielory, 2004).

La queratoconjuntivitis alérgica, en niños y adultos, es caracterizada por un gran daño en la superficie epitelial que se relaciona directamente con una disminución en la cantidad y calidad de la película lagrimal (Onguchi et ál., 2006). En el caso de la conjuntivitis alérgica estacional, menos severa que la anterior, se ha reportado asociación con la inestabilidad lagrimal y adelgazamiento de la capa lipídica, sin alteración del test de Schirmer (Suzuki et ál., 2006). La disminución del *break up time* (TBUT) está en parte asociada con la reducción en la densidad de las células caliciformes, daño en el epitelio y severa sintomatología en estos pacientes (Toda, Shimazaki y Tsubota, 1995). En un modelo animal de conjuntivitis alérgica en ratones, se demostró que repetidas aplicaciones del alérgeno ocasionan una reducción significativa en el número de células caliciformes con disminución del RNAm para mucina 5AC y mucina 4, después de 24 a 48 horas, el número de células caliciformes y los niveles del RNAm para las mucinas retornaron a sus niveles iniciales, indicando una rápida recuperación (Kunert et ál., 2001).

Dada la evidencia anterior, el propósito de este trabajo fue determinar las alteraciones en la superficie ocular y en la película lagrimal en pacientes con conjuntivitis alérgica crónica, comparados con el síndrome de ojo seco.

MATERIALES Y MÉTODOS

POBLACIÓN Y MUESTRA

Se estudiaron 60 ojos de sujetos, hombres y mujeres, con edades entre 18 y 53 años que asistieron a consulta en la Clínica de Optometría de la Universidad de La Salle. Se establecieron 3 grupos de 20 ojos cada uno: pacientes con conjuntivitis alérgica, pacientes con ojo seco como grupo de referencia y sujetos sin presencia de patología ocular, como grupo control. Cada patología se diagnosticó clínicamente y se clasificó de acuerdo al grado de severidad en leve, moderada y severa. Todos los participantes firmaron el consentimiento informado, antes de iniciar la investigación.

VALORACIÓN DE LA SUPERFICIE OCULAR

Tinción con Fluoresceína: después de instilar la fluoresceína en cada ojo, se observó la superficie ocular con lámpara de hendidura utilizando el filtro azul cobalto. Se registró como positiva o negativa la tinción indicando la estructura donde estaba presente.

Tinción con rosa de bengala: bajo anestesia tópica, benoxinato al 5%, se aplicó una gota de rosa de bengala (Italquímica, Bogotá, Colombia) en cada ojo, se permitió el parpadeo normal durante 30 segundos y se lavó el exceso de tinte con solución fisiológica. Luego se observó en lámpara de hendidura con luz blanca. Los resultados se registraron por grados según Serrano (2004): grado 1: severo, grado 2: moderado; y grado 3: leve.

Citología de impresión conjuntival: para la citología de impresión se utilizaron membranas de ésteres de acetato de celulosa HAWPO4700, poro 0,45 μm (Millipore corporación, Billerica). La impresión fue obtenida previa anestesia tópica con dos gotas de benoxinato al 5% instalada en el fondo del saco; se realizaron cuatro tomas de cada ojo, dos en la conjuntiva bulbar temporal y dos nasales. Inmediatamente las membranas se fijaron con citospray y se colorearon con PAS-hematoxilina. En resumen, se adicionó ácido peryódico al 1% (Carlo Erba), se lavaron con agua destilada, reactivo de Schiff (Carlo Erba) en oscuridad, se lavó hasta aclarar y se adicionó metabisulfito de sodio al 0,5% (Merck); finalmente se contrastó con hematoxilina de Harris (Merck) y se deshidrataron con etanol (Carlo Erba) y Xilol (Carlo Erba), para realizar el montaje con Entellan (Merck).

El examen microscópico se realizó a 10X y 40X; las citologías se graduaron según la clasificación de Murube y Rivas (2002), y se consideró anormal a partir del grado 2.

CANTIDAD Y CALIDAD DE LA PELÍCULA LAGRIMAL

Test de Schirmer 2: se midió la secreción lagrimal basal para lo cual se instaló una gota de anestésico tópico benoxinato al 5% en cada ojo. Luego se colocó una tira de Schirmer (Italquímica, Bogotá, Colombia) en el tercio medio lateral del parpado inferior. Se pidió al paciente que cerrara los ojos. Al cabo de 5 minutos se retiró el papel filtro y se midió en milímetros (mm) la cantidad de la tira humedecida, sin tomar en cuenta la porción de filtro de papel introducida en el borde palpebral. Se consideró anormal un dato inferior a 10 mm x 5 min.

Break Up time (TBUT): se aplicó fluoresceína en tiras (Italquímica, Bogotá, Colombia) en el fondo del saco inferior. Después de tres parpadeos consecutivos, la película lagrimal fue examinada utilizando la lámpara de hendidura con el filtro azul cobalto. El tiempo de ruptura en segundos se midió con cronómetro, desde el último parpadeo hasta la aparición de la primera mancha seca que indica la ubicación de áreas secas. Se tomaron tres mediciones y se promedió el valor para cada ojo. Se consideraron anormales valores inferiores a 10 segundos.

RESULTADOS

PACIENTES

Se estudiaron 30 sujetos (60 ojos) con una edad promedio de 27,3 años, siendo la edad mínima 18 años y la máxima 53 años. El género femenino representó el 57% (17/30) y el masculino el 43% (13/30). De acuerdo al grado de severidad, de los 20 ojos con conjuntivitis alérgica evaluados, el 45% (9/20) se clasificaron

en grado leve y el 55% (11/20) en moderado. Los ojos secos, el 30% (6/20) tenía grado leve, el 60% (12/20) moderado y el 10% (2/20) severo.

ESTADO DE LA SUPERFICIE OCULAR

En los pacientes con conjuntivitis alérgica el 85% (17/20) presentó la prueba de rosa de bengala positiva, siendo positiva en el 88,8% (8/9) de los casos leves y en el 81,8% de los casos moderados. De igual forma, el 85% (17/20) de los pacientes con ojo seco tuvo tinción con rosa de bengala, 4 casos leves, 11 moderados y 2 severos. En los controles el 90% (18/20) fue negativo frente a la tinción con rosa de bengala.

En los pacientes con conjuntivitis alérgica el 5% (1/20) presentó tinción positiva con fluoresceína, el cual tenía conjuntivitis alérgica moderada. En los pacientes con ojo seco, el 20% (4/20) presentó tinción positiva y el 80% (16/20) negativa. La tinción se presentó en 2 casos leves y en 2 severos. En los controles no hubo tinción con fluoresceína (tabla 1).

TABLA 1. PORCENTAJE DE PACIENTES CON ALTERACIÓN EN LA SUPERFICIE OCULAR VALORADA CON FLUORESCÉINA, ROSA DE BENGALA Y CITOLOGÍA DE IMPRESIÓN CONJUNTIVAL (CIC)

	Fluoresceína		Rosa de bengala		CIC	
	Negativo	Positivo	Negativo	Positivo	Normal	Anormal
Ojo seco	80% (16/20)	20% (4/20)	15% (3/20)	85% (17/20)	40% (8/20)	60% (12/20)
Conj. alérgica	95% (19/20)	5% (1/20)	15% (3/20)	85% (17/20)	50% (10/20)	50% (10/20)
Control	100% (20/20)	0% (0/20)	90% (18/20)	10% (2/20)	80% (16/20)	20% (4/20)

El 50% de los pacientes con conjuntivitis alérgica (10/20) presentó metaplasia escamosa graduada como 2, 3 ó 4, en 2 casos leves y 8 moderados. El 60% de los pacientes con ojo seco (12/20) presentó metaplasia escamosa en 5 casos leves, 5 moderados y 2 severos. Para los controles negativos el 20% (4/20) presentó metaplasia escamosa grado 2 y grado 3, y el 70% (16/20) no tuvo metaplasia escamosa (figura 1).

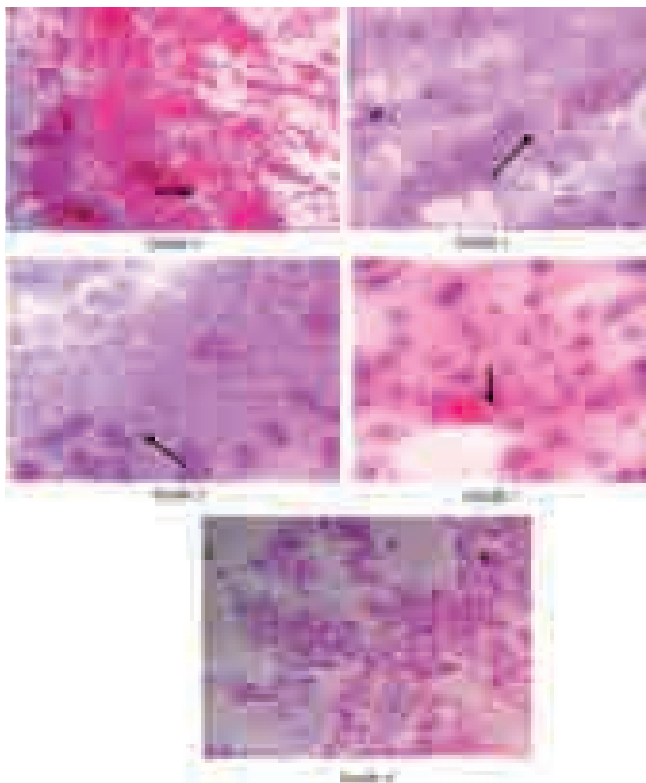


FIGURA 1. CITOLOGÍA DE IMPRESIÓN CONJUNTIVAL EN PACIENTES CON CONJUNTIVITIS ALÉRGICA, PAS-HEMATOXILINA 10X-40X (LAS FLECHAS MUESTRAN LAS CÉLULAS CALICIFORMES)

CANTIDAD Y CALIDAD DE LA PELÍCULA LAGRIMAL

El 20% (4/20) de los pacientes con conjuntivitis alérgica presentaron la prueba Schirmer 2 alterada y en el 80% fue normal. De acuerdo a la severidad, hubo disminución en cantidad lagrimal en el 22,2% (2/9) de los casos leves, y en el 18,2% (2/11) de los pacientes con conjuntivitis alérgica moderada. El 70% (14/20) de los pacientes con ojo seco presentaron disminución en la película lagrimal y en el 30% (6/20) fue normal. En los casos leves, el 33,3% (2/6) tuvo alteración en el Test de Schirmer 2, en el 83,4% (10/12) de los pacientes con ojo seco moderado, y en el 100% (2/2) de los casos severos también fue anormal. En los controles el 95% (19/20) se encontró normal y sólo el 5% (1/20) fue anormal (tabla 2).

TABLA 2. PORCENTAJE DE PACIENTES CON ALTERACIÓN EN EL TEST DE SCHIRMER ANORMAL (< 10MM/5 MIN) Y EN EL TBUT (< 10 SEGUNDOS)

	Test Schirmer		TBUT	
	Normal	Anormal	Normal	Anormal
Ojo seco	30% (2/20)	70% (14/20)	0% (0/20)	100% (20/20)
Conj. alérgica	80% (16/20)	20% (4/20)	30% (6/20)	70% (14/20)
Control	95% (19/20)	5% (1/20)	70% (14/20)	30% (6/20)

En los pacientes con conjuntivitis alérgica el 70% (14/20) presentó disminución en el tiempo de ruptura de la película lagrimal (TBUT) y en el 30% (6/20) fue normal. De acuerdo a la severidad en los casos leves, el 77,8% (7/9) tuvo menos de 10 segundos en el TBUT y en los pacientes con conjuntivitis alérgica moderada, el 72,7% (8/11) el TBUT estuvo disminuido. El 100% (20/20) de los pacientes con ojo seco presentaron disminución en el TBUT. En los controles el 70% (14/20) se encontró normal y el 30% (6/20) fue anormal (tabla 2).

Del total de los ojos evaluados con conjuntivitis alérgica, el 85% (17/20) presentó alguna alteración de la superficie ocular; de éstos el 82% (14/17) tuvo alterado el TBUT y el 24% (4/17) el test de Schirmer. En los ojos que no se encontró daño en la superficie epitelial tampoco presentaron cambios en la película lagrimal. En el grupo de ojo seco, el 95% (19/20) tuvo algún daño de la superficie ocular y en el 100% de los ojos se encontró anomalía en el TBUT o en el test de Schirmer.

DISCUSIÓN

Las alteraciones en el epitelio conjuntival fueron las más frecuentes de los pacientes alérgicos (85%), similar a lo encontrado en el grupo con ojo seco (95%). En la conjuntivitis alérgica, el daño del tejido es debido principalmente al infiltrado de eosinófilos

durante la fase tardía de la respuesta inmediata; la secreción de la proteína básica mayor y la proteína catiónica eosinofílica destruye el tejido, además de la liberación de citoquinas y mediadores inflamatorios, que atraen otras células inflamatorias como los neutrófilos (Galli, Tsai y Piliponsky, 2008). Los eosinófilos en el tejido confirman la etiología alérgica de la patología inflamatoria, sin embargo hay una conjuntivitis eosinofílica no alérgica, muy común pero poco conocida, que frecuentemente se asocia con el síndrome de ojo seco (Kari, Saari, y Haahtela, 2010). Con respecto a los pacientes alérgicos, el aumento en el número de células EG2+ (eosinófilos) también está estrictamente relacionado con la disminución en la calidad y cantidad de la película lagrimal, en particular la reducción de mucina (Lobefalo, et ál., 1999; Di Gioacchino et ál., 2000).

En el presente estudio, el 50% de los pacientes alérgicos presentó disminución en el número de células caliciformes en la citología de impresión conjuntival, muy similar a lo observado en los pacientes con ojo seco (60%). En el ojo seco la hiperosmolaridad causa lesión del epitelio al producir descamación celular, desaparición completa de capas de células superficiales, disminución de la densidad citoplasmática y acúmulos de mucus debido a las células mucoscretantes alteradas osmóticamente. Los mucopolisacáridos de la capa mucosa son los principales responsables de mantener una tensión superficial estable para permitir la mojabilidad del epitelio. Al producirse acúmulos mucosos y destrucción de células mucoscretantes por aumento de la osmolaridad del film, la tensión superficial se eleva, se inhibe la humectabilidad del epitelio que desencadena la transición patológica del epitelio no queratinizado de la conjuntiva y córnea a queratinizado, denominada metaplasia escamosa (Tseng, 1999).

En los pacientes alérgicos la disminución en las células caliciformes y en la mucina está asociada a la

liberación de mediadores inflamatorios (Kunert et ál., 2001), infiltrado de eosinófilos que ocasionan el daño del tejido, como se mencionaba anteriormente. lo cual explicaría el por qué en el presente estudio, la mayoría de pacientes con conjuntivitis alérgica que tenía alteraciones en la superficie ocular (82%) presentó el TBUT disminuido, con un rango entre 4-6 segundos, lo que es acorde con lo reportado en la literatura (Onguchi et ál., 2006; Suzuki et ál., 2006; Toda, Shimazaki, y Tsubota, 1995, Lobefalo et ál., 1999).

A diferencia de la cantidad de la película lagrimal, en el grupo con ojo seco fue anormal en el 70% de los casos, mientras que en los pacientes alérgicos sólo estuvo disminuida en el 20%, similar a lo reportado por Suzuki et ál. (2006), quienes no encontraron disminución significativa en el test de Schirmer en dichos pacientes.

Los síntomas asociados al ojo seco también fueron reportados por los pacientes alérgicos, como resequeidad, fotofobia, cansancio ocular, irritación, además del prurito (datos no presentados).

Estos resultados, demuestran que en los pacientes alérgicos el daño del tejido y la inestabilidad de la película lagrimal se presentan en similar frecuencia que en los pacientes con ojo seco; es posible que se compartan mecanismos inmunológicos e inflamatorios que no se han tenido en cuenta hasta ahora, como la activación de los mastocitos. En el síndrome de ojo seco, la hiperosmolaridad, destrucción de las células caliciformes y disminución de mucina ocasionan el daño de la superficie ocular. El trauma generado bajo estas circunstancias podría estimular la degranulación de los mastocitos de la lámina propia, potenciando la cantidad de mediadores inflamatorios ya existentes.

Los mastocitos son células ampliamente distribuidas en los tejidos, que han sido enmarcadas casi exclu-

sivamente dentro de la patología alérgica. En la actualidad se reconoce que estas células están involucradas en muchos procesos patológicos y fisiológicos (Weissler et ál., 2008; Bachelet et ál., 2006), particularmente en su interacción con el sistema nervioso. Fisiológicamente, estas células, pueden contribuir en la vulnerabilidad a las enfermedades inflamatorias y modulación de la sensibilidad al dolor relacionada con la edad (Dines y Powel, 1997). En el caso particular del ojo seco, uno de los cambios estructurales observados en la glándula lagrimal es el incremento en los mastocitos y el infiltrado linfocítico, sugiriendo que estas células pueden estar involucradas directamente con la alteración en la función nerviosa, lo cual contribuiría a la disminución en la secreción de la glándula lagrimal con la edad (Rocha et ál., 2008). Los mastocitos además de liberar histamina y eicosanoides, sintetizan y liberan una gran variedad de proteasas y citokinas proinflamatorias como la IL-4 and TNF-a, IL-5 e IL-6 (Church y McGill, 2002; Macleod et ál., 1997), involucrándolos en la modulación positiva de la fase aguda y crónica de la respuesta inflamatoria. Otras patologías oculares en las cuales el número de mastocitos se ha reportado aumentado, incluyen penfigo ocular cicatrizal y síndrome de Stevens Johnson, lo que aporta más evidencia de la importancia de estas células en procesos autoinmunes e inflamatorios, además de las reacciones de hipersensibilidad inmediata.

BIBLIOGRAFÍA

- Bachelet, I., Levi-Schaffer, F. y Mekori, Y.A. (2006). Mast cells: not only in allergy. *Immunology Allergy & Clinical North American*, 26, 3, 407-25.
- Baudouin, C. (2001). The pathology of dry eye. *Survey in Ophthalmology*, 45, suppl. 2, S211-S220.
- Begley, C. et ál. (2002). Use of the dry eye questionnaire to measure symptoms of ocular irritation in patients with aqueous tear deficient dry eye. *Cornea*, 21, 664-670.
- Bielory, L. (2004). Ocular allergy and dry eye syndrome. *Current Opinion Allergy & Clinical Immunology*, 4, 421-424.
- Brignole, F. et ál. (2000). Flow cytometric analysis of inflammatory markers in conjunctival epithelial cells of patients with dry eyes. *Investigative of Ophthalmology & Vision Science*, 41, 6, 1356-1363.
- Church, M.K. y McGill, J.I. (2002). Human ocular mast cells. *Current Opinion in Allergy & Clinical Immunology*, 2, 5, 419-22.
- Di Gioacchino, M. et ál. (2000). Increase in CD45RO+ cells and activated eosinophils in chronic allergic conjunctivitis. *Immunobiology*, 201, 5, 541-51.
- Dines, K.C. y Powell, H.C. (1997). Mast cell interactions with the nervous system: relationship to mechanisms of disease. *Journal of Neuropathology and Experimental Neurology*, 56, 6, 627-640.
- Donate, J. et ál. (2002). Validación cuestionario para diagnóstico de ojo seco. *Archivos de la Sociedad Española de Oftalmología*, 77, 9, 493-500.
- Galli, S., Tsai, S. y Piliponsky, A. (2008). The development of allergic inflammation. *Nature*, 454, 445-454.
- Gulati, A. et ál. (2006) Validation and repeatability of a short questionnaire for dry eye syndrome. *American Journal of Ophthalmology*, 142, 1, 125-131.
- Irkeç, M. y Bozkurt, B. (2003). Epithelial cells in ocular allergy. *Current Allergy and Asthma Reports*, 3, 4, 352-7.
- Kaplan, J.G., Rosenberg, R., Reinitz, E., Buchbinder, S. y Schaumburg ,H.H. (1990). Invited review: peripheral neuropathy in Sjogren's syndrome. *Muscle Nerve*, 13, 7, 570-579.
- Kari, O., Saari, K.M. y Haahtela, T. (2010). Non-allergic eosinophilic conjunctivitis. *Duodecim*, 126, 10, 1145-1150.

- Kunert, K.S. et ál. (2001). Alteration in goblet cell numbers and mucin gene expression in a mouse model of allergic conjunctivitis. *Investigative Ophthalmology & Visual Science*, 42, 11, 2483-2489.
- Lobefalo, L. et ál. (1999). Dry eye in allergic conjunctivitis: role of inflammatory infiltrate. *Journal of Immunopathology & Pharmacology*, 2, 3, 133-137.
- Macleod, J.D., Anderson, D.F., Baddeley, S.M., Holgate, S.T., McGill, J.I. y Roche, W.R. (1997). Immunolocalization of cytokines to mast cells in normal and allergic conjunctiva. *Clinical experimental allergy*, 27, 11, 1328-34.
- Messmer, E.M. et ál. (2006). Advances in the diagnosis and therapy for diseases of the ocular surface: dry eye and ocular allergies. *Klin Monbl Augenheilkd*, 223, 8, 643-649.
- Murube, J. y Rivas, I. (2002). Ojo seco: clasificación clínica y por citología de impresión. *Archivos de la Sociedad Canaria de Oftalmología*, 13, 5-1.
- Onguchi, T. et ál. (2006). The impact of the onset time of atopic keratoconjunctivitis on the tear function and ocular surface findings. *American Journal of Ophthalmology*, 141, 3, 569-71.
- Rocha, E.M., Alves, M., Rios, J.D. y Dartt, D.A. (2008). The Aging Lacrimal Gland: Changes in Structure and Function. *Ocular Surface*, 4, 162-174.
- Rodríguez, M.F. y Rojas, A. (2008). Utilidad del cuestionario de Donate en el diagnóstico de ojo seco. *Revista ciencia y tecnología para la salud visual y ocular*, 10, 47-56.
- Rodríguez, M.F., Rojas, A. y Mercado, M. (2008). Asociación entre los síntomas y signos en pacientes con ojo seco. *Revista ciencia y tecnología para la salud visual y ocular*, 11, 41-52.
- Serrano, H. (2004). Sistema lagrimal. Panamá: Highlights of Ophthalmology, 414 pp.
- Solomon, A. et ál. (2001). Pro and anti-inflammatory forms of interleukin-1 in the tear fluid and conjunctiva of patients with dry eye disease. *Investigative of Ophthalmology & Vision Science*. 42, 10, 2283-2292.
- Stern, M.E. et ál. (2002). Conjunctival T-cell subpopulations in Sjögren's and non-Sjögren's patients with dry eye. *Investigative Ophthalmology and Visual Science*, 43, 8, 2609-2614.
- Stern, M.E. et ál. (2005). Evaluation of ocular surface inflammation in the presence of dry eye and allergic conjunctival disease. *The Ocular Surface*, 3, suppl. 4, S161-S164.
- Suzuki, S. et ál. (2006). Tear film lipid layer alterations in allergic conjunctivitis. *Cornea*. 25, 3, 277-280.
- Toda, I., Shimazaki, J. y Tsubota, K. (1995). Dry eye with only decreased tear break-up time is sometimes associated with allergic conjunctivitis. *Ophthalmology*, 102, 2, 302-309.
- Tseng, S. (1999). Visión integrada y nuevas perspectivas de las enfermedades lagrimales y de la superficie ocular. *Archivos de la sociedad española de oftalmología*, 74, 9-28.
- Weissler, A., Mekori, Y. y Mor, A. (2008). The role of mast cell in non-allergic inflammation. *Allergy and clinical immunology*, 10, 843-845.
- Workshop Dry Eye International (DEWS) (2007). Report. *The Ocular Surface*, 5, 2, 1-204.